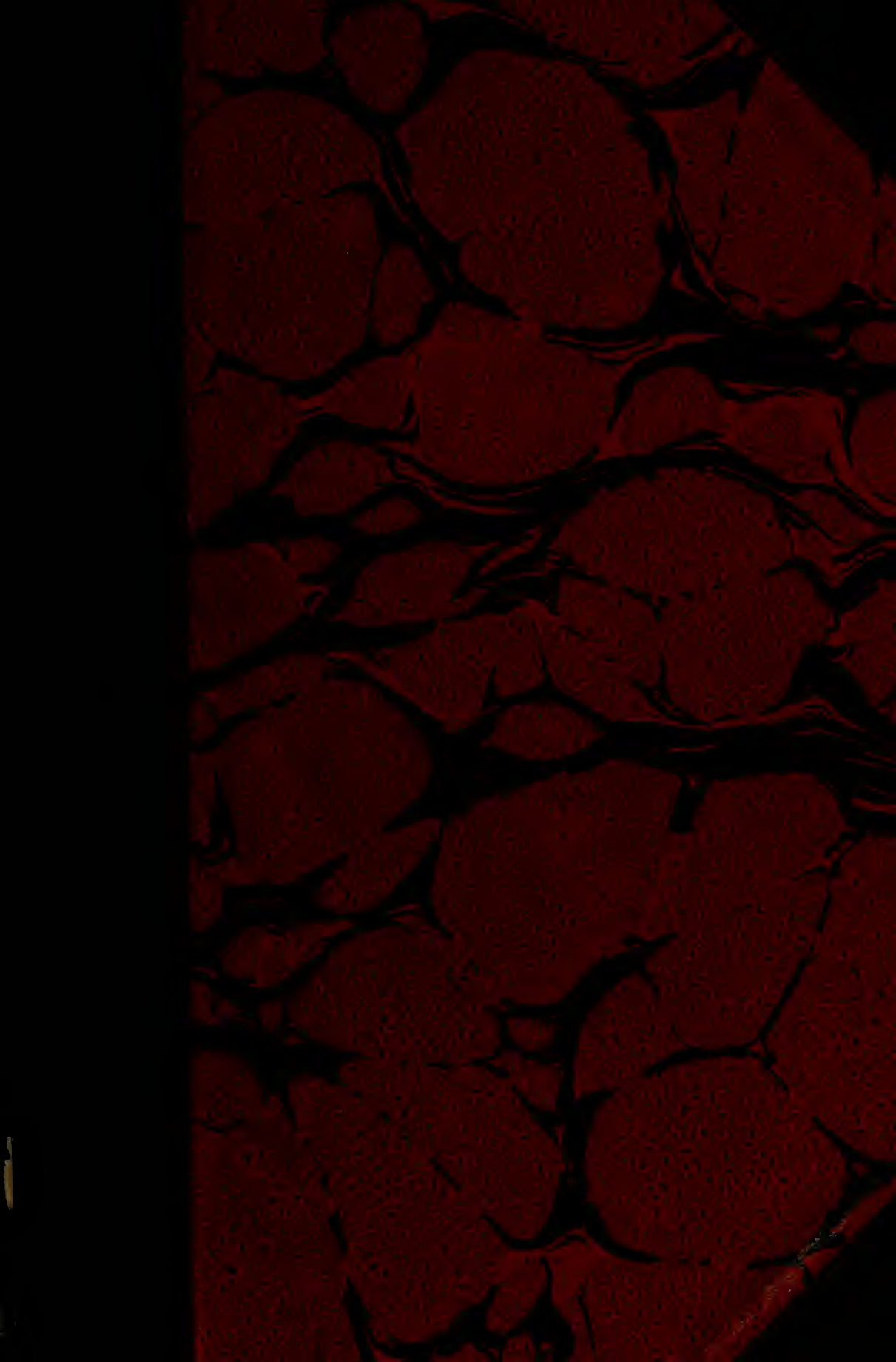

BOSTON
MEDICAL LIBRARY
8 THE FENWAY

Über die

Ophthalmia migratoria

(sympathische Augenentzündung).

Von

Prof. Dr. **R. Deutschmann**
in Hamburg.

Mit einer lithographierten Tafel.

Hamburg und **Leipzig.**
Verlag von Leopold Voss.
1889.

BOSTON MEDICAL
APR 17 1920
LIBRARY

17391

Alle Rechte vorbehalten.

28.D.385

Druck der Verlagsanstalt und Druckerei A.-G. (vormals J. F. Richter) in Hamburg.

Vorwort.

Die vorliegende Arbeit enthält nicht etwa nur eine Zusammenstellung bereits früher über den gleichen Gegenstand vom Verfasser veröffentlichter Untersuchungen, sondern bringt eine Reihe neuer derartiger, sowohl pathologisch-anatomischer, als experimenteller. Sie beschäftigt sich ferner mit der Klarstellung normaler Lymphbahnen des Auges mit Hilfe des Tierexperimentes und bietet eine möglichst vollständige Litteraturangabe alles dessen, was sich über die »sympathische Augenentzündung« angesammelt hat. Der Verfasser hat sich hierbei, in einem klinischen Teile der Arbeit, bemüht, diese Litteratur zu sichten, weil, wie er glaubte, vieles mit höchst zweifelhafter Berechtigung unter dem Titel »sympathischer Entzündung« in dieselbe eingeführt ist und sich in ihr erhalten hatte. Wiederholungen aus früheren Veröffentlichungen des Verfassers waren im patho-

logisch-anatomischen und experimentell-pathologischen Teil nicht zu umgehen, wobei der Verfasser hofft, dass es ihm nicht verdacht werden wird, wenn er stellenweise in solchem Falle aus seinen eigenen Arbeiten früheren Datums direkt abgeschrieben hat.

Hamburg, im Juli 1888.

R. Deutschmann.

BOSTON MEDICAL
APR 17 1920
LIBRARY

Zweifellos ist die Klarstellung dessen, was wir unter sogenannter sympathischer Augenentzündung zu verstehen haben, eine Errungenschaft der allerjüngsten Zeitperiode, insofern erst in ihr ziemlich gleichzeitig von verschiedenen Seiten auf die streng nötige Trennung der sympathischen Reizerscheinungen von der sympathischen Entzündung hingewiesen wurde.

Von dieser Grundlage ausgehend konnten klinische Forschung, pathologische Untersuchung und experimentelle Pathologie Klarheit in das Dunkel und Verwirrung bringen, in der sich die Genese jener schweren Erkrankung befand; und umgekehrt zwangen klinische und experimentell-pathologische Beobachtung stets wieder, jene Trennung der sympathischen Reiz- und Entzündungserscheinungen nicht nur anzuerkennen, sondern als unabweisbares Postulat schliefslich aufzustellen.

Es ist wunderbar genug, dafs wir das erste sichere Zeichen der Kenntnis der unheilvollen Beziehungen beider Augen zu einander, seitens der Ärzte, in der Litteratur erst im Jahre 1740 finden.

Wenn Brondeau[1] dem Thomas Bartolinus 1696 und Bidloo 1649—1713 das Bekanntsein mit der sympathischen Augenerkrankung zuschreiben will, so kann man dies aus den diesbezüglichen Angaben der Autoren doch nicht ohne Zweifel erschliefsen, wie das bereits Mooren[2] ausführte. Nach Moorens

[1] *Des affections sympathiques de l'un des yeux à la suite d'une blessure de l'autre œil.* Paris 1858.

[2] *Die sympathischen Gesichtsstörungen.* Berlin 1869.

Angabe sagt Bartolinus: ». . . cujus dexter oculus vulnere per cultrum . . . visu orbatus eo vero oculo persanato, sed sine visu, sinistrum oculum antea sanum cataracta incipiens aggreditur«, und Bidloo: (Holzsplitter im Auge) ». . . L'inflammation fut extrême, elle se communiqua à l'autre œil, et ce ne fut, qu'avec grande peine, qu'on fut conserver celui-ci.« Kern,[1] dessen Aufsatz ich auch die eben citierten Angaben entnahm, entdeckte in »einer kriegschirurgischen Schrift aus der Mitte des vorigen Jahrhunderts« die älteste Quelle der sicheren Kenntnis von der sympathischen Augenerkrankung.

Le Dran in der Schrift »Traité ou réflexions tirées de la pratique sur les plages d'armes à feu«, Amsterdam 1741 (in deutscher Sprache erschienen unter dem Titel »Le Dran, Traktat oder Abhandlung von der Kur derer Schufswunden«, welche von demselben statt eines dritten Teiles seiner chirurgischen Anmerkungen in französischer Sprache herausgegeben, nunmehr aber in die deutsche auf das sorgfältigste übersetzt worden, Nürnberg 1740) sagt auf Seite 96 folgendes: Si les incisions, les saignées, le régime et l'usage des colires convenables ne calment pas l'inflammation du globe de l'œil, il pourra se faire abcès dans son intérieur; et supposé qu'il s'en fasse, il faut fendre le globe d'un côté à l'autre pour le vuider, dès qu'on connaît par des signes suffisants, que le pus commence à s'y faire. On le connoît principalement par le gonflement du globe et par les élancements que le malade y ressent. Si comme aux abcès qui se font ailleurs, on attend que le pus soit fait, le malade pourra perdre la vue par l'inflammation qui *se communiquera à l'autre œil, le long du nerf optique.*

Pagenstecher[2] entnehme ich, dafs Beer (1802) und später Himly (1843) die Beobachtung gemacht hatten, dafs bei fortdauernden Reizzuständen, chronischen Entzündungen von Augen, bei denen das Sehvermögen durch irgend eine Ursache erloschen war, eine erhöhte Reizbarkeit und verminderte Brauchbarkeit des

[1] Deutsche milit.-ärztl. Zeitschrift. 15. Jahrg., 1886, pag. 92 und 93.

[2] *Klinische Beobachtungen aus der Augenheilanstalt zu Wiesbaden.* Heft 2. 1862. pag. 47.

andern Auges eintrat, und dafs sie den Rat gaben, in solchen Fällen zu strengster Schonung des relativ gesunden Auges den Betroffenen aufzufordern, so lange noch die chronische Entzündung von dem bereits erblindeten Auge fortdauerte. Beide gaben die Möglichkeit zu, dafs der fortdauernde Krankheitsprozefs am einen Auge als solcher die Ursache der Sehschwäche, resp. Erblindung des andern sein kann.

Nach Mooren[1] ist es unzweifelhaft, dafs Demours[2] der erste Arzt in Frankreich war, der schon im Jahre 1818 das Vorkommen sympathischer Erblindung konstatiert hat.

Endlich machte Hirschberg[3] darauf aufmerksam, dafs v. Ammon 1835 in seiner Preisschrift über Iritis[4] folgenden Passus niedergeschrieben hat:

Iritis traumatica in altero oculo vulnerato orta haud raro ad alterum oculum sanum transmigrat. Pluries morbosam hanc oculorum sympathiam observavi. In primo casu senex dextro oculo vulnus perpessus fuerat scleroticae late patens; iridis inde tantus prolapsus et tanta ejus dilaceratio, ut dimidia ejus pars plane evanuerit. Vix credideris, ingentem hanc bulbi vulnerationem nullam fere subsecutam esse iritidem. Duos autem post menses uveitis sese ostendit altero in oculo; post curam tum bulbi morbo, tum dyscrasiae humorum arthriticæ, qua senex laborabat, oppositam, oculi acies hujus senis ita conservata est, ut nova sua colere pergeret. Altero in casu, virgo bulbi dextri concussionem machinulae improvisu explosione perpessa fuerat, quae nostris diebus incendio inservit pulveris sulfures artificialis subitaneo. Caecitas ex haemophthalmia subsequebatur insanabilis. Quatuor fere post menses uveitis orta est in altero oculo tam late et celeriter serpens, ut maximum inde minaretur huic bulbo periculum. Nullius dyscrasiae in hac virgine adfuit vestigium. Elucet inde *intima utriusque bulbi et in statu morboso sympathia*, et necessarium medici ocularii officium, ut in iritidis

[1] l. c.

[2] *Traité des maladies des yeux.* Paris 1818. T. I. pag. 360.

[3] Knapps Archiv für Augenheilkunde. Bd. V. I. pag. 209.

[4] v. Ammons und Walthers Journal. Neue Folge. Bd. I.

traumaticae quae unum bulbum occupat, cura, in alterius bulbi iridem maximam convertat animi attentionem, *ne haec inflammatione sympathica afficiatur, quae visui periculosissima esse solet.*

In ihrer ganzen Gefährlichkeit erkannt, gewürdigt und dem medizinischen Publikum geschildert wurden die »sympathischen« Augenerkrankungen durch Mackenzie 1844. Erst seinen Mitteilungen ist es zu danken, dafs sich das Interesse der ärztlichen Welt diesem unheilvollen Leiden genügend zuwandte. Über die klinischen Erscheinungen und die Therapie herrschte bald völlige Übereinstimmung; auch die Ätiologie gab zu keinen grofsen Schwierigkeiten Anlafs, nur die Pathogenese des Prozesses bildete bis in die heutigen Tage den Hauptdifferenzpunkt in den Anschauungen der Fachgenossen. Gerade die Klarstellung der Pathogenese aber ist für den vorliegenden Krankheitsprozefs das wichtigste aller zu erledigenden Momente; sie beeinflufst ebenso unsere Anschauungen über die Ätiologie, wie über den Wert der klinischen Erscheinungen; beide letztern, die uns früher sichergestellt und unantastbar erschienen, mufsten nach besserm Einblick in das Wesen der Erkrankung einer erneuerten Prüfung unterzogen werden, die wesentliches an dem zu ändern fand, was uns die Schule als Dogma übermittelt hatte.

Mackenzie selbst hatte bereits klar die verschiedenen Möglichkeiten auseinandergesetzt, die bei der Übertragung eines Erkrankungsprozesses von einem Auge zum andern in Frage kommen konnten, nämlich: [1]

1. Die Gefäfse auf der Seite des verletzten Auges, die in einem Zustand von Kongestion, der zu Entzündung ansteigen kann, sich befinden, teilen möglicherweise den Gefäfsen der entgegengesetzten Seite, mit welchen sie innerhalb der Schädelhöhle in Verbindung stehen, die Disposition zu gleicher Erkrankung mit.
2. Die Ciliarnerven des verletzten Auges können dadurch Fortpflanzungswege werden, dafs sie im dritten und fünften

[1] cf. Mauthner, *Die sympathischen Augenleiden.*

Hirnnervenpaar einen Reizzustand zum Gehirn leiten, der von da auf die entsprechenden Nerven der entgegengesetzten Seite reflektiert wird.

3. Es ist im höchsten Grade wahrscheinlich, dafs die Retina des verletzten Auges in einem Zustande der Entzündung sich befindet, welche längs des entsprechenden Sehnerven zum Chiasma fortschreitet und dafs von hier aus jener Reizzustand, der die Entzündung hervorgerufen, zur Retina der entgegengesetzten Seite, längs des Opticus dieser Seite übergeht.

Heinrich Müller gibt (1858) zwar die Möglichkeit einer Übertragung durch den Sehnervenapparat zu, hält sie indes darum für sehr unwahrscheinlich, weil in sehr vielen solcher Fälle der Sehnerv atrophisch werde und damit die Leitungsfähigkeit für die in Rede stehenden Prozesse sehr in Frage gestellt sei; die Ciliarnerven dagegen, die er in einem wegen drohender »sympathischer« Affektion enukleirten Auge, teilweise atrophisch, aber nur ohne Mark gefunden hatte, dürften ihre Leitungsfähigkeit mehr oder weniger sich erhalten haben. Der Effekt dieser Mitteilung H. Müllers war die fast unbedingte Annahme der Leitung des »sympathischen« Augenprozesses durch die Ciliarnerven, die sogenannte Ciliarnerventheorie. Von spätern positiven Befunden an den Ciliarnerven erst erkrankter Augen sei noch folgender Untersuchungen gedacht:

1874. Schmidt Rimpler[1] fand vermehrte Zellenanhäufung zwischen den Fibrillen.

1877. Goldzieher[2] beschreibt, dafs er die Scheiden der Ciliarnerven mit Rundzellen dicht infiltriert, die Kerne im interfibrillären Gewebe gewuchert sah.

1881. Krause[3] fand bei einem wegen sympathischer Iritis des andern enukleierten Auge zwischen den Fasern der Ciliarnerven eine nicht unerhebliche Zahl von Rundzellen.

1883. Uhthoff[4] beobachtete an zwei Ciliarnerven eines Auges

[1] Zehenders klinische Monatshefte. pag. 177.
[2] Zehenders klinische Monatshefte. pag. 405.
[3] Knapps Archiv für Augenheilkunde. X. pag. 629.
[4] v. Gräfes Archiv für Ophthalmol. XXIX. 2. pag. 167.

— enukleiert wegen Iridocykl. traumatica mit sympathischer Iridochoroiditis des zweiten — spindelförmige Auftreibung; aufserdem waren teilweise die Kerne vermehrt und Netzhaut, sowie Ciliarkörper abgelöst.

1887. Berger (Beiträge zur Anatomie des Auges) untersuchte vierzehn wegen »sympathischer« Ophthalmie enukleirte Augen; dabei konstatierte er neunmal entzündliche Veränderungen der Ciliarnerven innerhalb des Suprachoroidealraumes; diese Veränderungen können sich nach hinten auf dem Wege der perineuralen Lymphbahnen der Sclera fortsetzen, ebenso nach vorn, wo er bis in die Cornea hinein massenhafte Rundzellenansammlungen um die die Ciliarnerven begleitenden Gefäfse fand. Bei Berger ist auch Poncet, Ayres, Alt, Iwanoff, Bolling, Pope und Schiefs mit Befunden entzündlicher Natur an den Ciliarnerven resp. deren Scheiden citiert.

Dem gegenüber ist oft ausdrücklich das Fehlen jeder Veränderung an den Ciliarnerven derartiger Augen bei Beschreibung der sonstigen pathologischen Prozesse hervorgehoben; so bei Berger in fünf Fällen (von vierzehn), bei Brailey [1] und andern mehr.

Man müfste sich, vom pathologisch-anatomischen Standpunkte aus, sehr darüber verwundern, wenn bei so destruktiven Erkrankungen, wie solche es doch meist sind, die zum Untergange eines Auges resp. Enukleation desselben wegen »sympathischer« Erkrankung des zweiten führen, die Ciliarnerven intakt d. h. unbeteiligt bei dem intrabulbären Prozefs gefunden wurden, wie auch Hirschberg ganz richtig bemerkte. So sieht man die Ciliarnerven bei durch Panophthalmitis zerstörten Augen, die keine Spur »sympathischer« Affektion hervorgerufen hatten, ebenfalls stark affiziert etc.

Mooren und Rumpf [2] wollten den Transfert — mit Hilfe der Ciliarnerven — zur Erklärung der sympathischen Entzündung benutzen. Am Kaninchenauge besprühten sie die freigelegte Iris mit Senfspiritus, worauf bei stärkerer Injektion dieses Auges erst Anämie, später Injektion des zweiten folgte. Bei mehrmaliger

[1] Transact. of the ophth. society of the united kingdom. Bd. V. pag. 98.

[2] Centralblatt der medizinischen Wissenschaft. Nr. 19. 1880.

Besprühung dauerte die Hyperämie des zweiten Auges ½—1 Stunde, und meist noch am folgenden Tage wurden leichte Verfärbung der Iris und Trübung des Kammerwassers gesehen. Bei Besprühen mit Äther tritt Anämie des ersten und Hyperämie des zweiten Auges auf, was nach dem Aufhören des Besprühens wechselt. Die Moore-Rumpf'sche Theorie verschaffte sich von vornherein schon deshalb keinen Eingang, weil darin der strenge Unterschied zwischen Hyperämie und Entzündung, den uns die Pathologie gelehrt hatte, gar zu sehr verschwamm. Aber auch gegen die sonstigen Ciliarnerventheorien, gegen die der gleiche Einwand überhaupt galt, machte sich allmählich doch eine Reaktion geltend, je genauer man sich die klinischen Erscheinungen am zweiten Auge zergliederte und je weniger ein Reizzustand der Ciliarnerven des erst erkrankten Auges dieselben zu erklären vermochte. So entstanden eine Reihe anderer Theorien, welche die Ciliarnerven ganz aufser Betracht liefsen.

Im Jahre 1877 sprach Colsmann[1], auf Grund eines Falles von Neuritis optica sympathica nach Enukleation des nach traumatischer Keratoiritis erblindeten ersten Auges, sich folgendermafsen über den Vorgang aus, den er hierfür in Anspruch nahm: »An der Schnittstelle resp. Schnittfläche des Sehnerven hatte sich, bei vielleicht schon praeexistierender Reizung, entweder in der Substanz des Nerven oder in dem lockern Bindegewebe, welches als Arachnoidealscheide und subarachnoidales Balkennetz den Raum zwischen äufserer und innerer Sehnervenscheide ausfüllt und in unmittelbarem Zusammenhang mit der Arachnoidea des Gehirns steht, ein entzündlicher Zustand entwickelt, welcher zentripetal fortkriechend zunächst das die Sehnervenkreuzung einhüllende Bindegewebe erreichte. Von hier hat er sich auf das arachnoideale Bindegewebe, welches den andern Opticus einhüllt und begleitet, fortgesetzt und ist in dem Zwischenscheidenraum des bis dahin gesunden Sehnerven in der Richtung nach dem Auge zu fortgewandert, bis er das Ende des Scheidenraums an der Sclerotica erreichte.« Für die weitern

[1] Berliner klinische Wochenschrift. Nr. 12.

Veränderungen an der zweiten Papille macht Colsmann dann Oedem und Zirkulationsstörungen verantwortlich. Der entzündliche Vorgang in den Nerven könne sich aber auch sprungweise fortpflanzen, da Symptome, welche eine Mitbeteiligung des Gehirns anzeigen, jedesmal fehlen.

Nach einem Befunde, den Knies (1879) bei einem Mädchen erheben konnte, das, mit doppelseitiger Iritis serosa behaftet, an einer interkurrenten Krankheit starb, trat er für den Sehnerven, als Leitungsweg auch bei der »sympathischen« Entzündung, ein. Bei dem von ihm pathologisch-anatomisch untersuchten Fall von Iritis serosa fand er zellige Infiltration der Pialscheide des Nervus opticus beiderseits bis zum Chiasma. Danach nahm er an, dafs auch die »sympathische« Augenentzündung den gleichen Weg gehen dürfte — also eine kontinuierliche Fortpflanzung der Entzündung eines Auges auf das andre durch den Sehnervenapparat sei. Reizungssymptome könnten immerhin auf dem Wege der Ciliarnerven übertragen werden; sie hörten sofort mit der Enukleation des primär erkrankten Auges auf. In einer spätern Arbeit 1882 (Festschrift zu Horners Jubiläumsfeier) verfocht Knies nochmals die gleiche Ansicht auf Grund des frühern Befundes bei der doppelseitigen Iritis serosa, und drang besonders wieder auf die scharfe Trennung von sympathischen Reiz- und Entzündungserscheinungen. Leider liefs sich gegen die Grundlage — nämlich den anatomischen Befund — einwenden, dafs gewöhnlich die Iritis serosa von vornherein eine doppelseitig auftretende Augenaffektion sei, abhängig von einer Alteration der Allgemeinkonstitution.

Auf dem internationalen Kongrefs zu Amsterdam 1880 teilte Mac Gillavry mit, dafs er bei Untersuchung eines wegen »sympathischer« Entzündung des zweiten Auges enukleierten Bulbus den Sehnerven und seine Scheiden normal befunden habe, dagegen zwischen Pial- und Dural-Scheide des Opticus einzelne Anhäufungen von Zellen. Er ist der Ansicht, dafs, durch solche Verstopfungen von Lymphbahnen veranlafst, denen vielleicht ähnliche in der Schädelhöhle entsprechen würden, die Entzündung zum andern Auge auf dem Wege des Sehnerven-Zwischenscheidenraumes sich fortpflanze.

Später (1881 [1]) verwahrt sich Mac Gillavry dagegen, als Vater einer Lehre zu gelten, welche die »sympathische« Entzündung als eine kontinuierlich fortgeleitete ansehe; man möge mit der Entscheidung dieser Frage warten, bis man Material habe.

Berlin (1880 [2]) sprach die Ansicht aus, dafs die sympathische Iridochoroiditis als eine metastatische aufzufassen sei und zwar infektiöser Natur. Das ersterkrankte Auge werde gelegentlich der Verletzung parasitär infiziert; von den Produkten der Entzündung gehe ein Teil in den Kreislauf über, gelange hierhin und dahin, so auch in die Choroidea des zweiten Auges. Während diese abgesetzten Stoffe an andern Stellen wirkungslos blieben, fänden sie hier dem ursprünglichen Mutterboden analoge Verhältnisse und entfalteten so ihre deletäre Wirksamkeit; vielleicht käme dabei auch der Einfluſs des Lichtes mit in Betracht. Indeſs ist, wie Leber [3] hervorhebt, schwer anzunehmen, »dafs die Bedingungen für die Entwicklung niederer Organismen im Auge derart von denen anderer Körperteile verschieden sind, dafs man annehmen könnte, es werden in die Blutgefäfse aufgenommene Keime derselben nur im zweiten Auge und nicht in irgend einem andern Körperteile zum Wachstum gelangen.«

Leber [4] selbst entwickelte dabei (1881) als seine eigene Meinung über die sympathische Entzündung die Ansicht, dafs es sich dabei um »eine lokale Weiterverbreitung durch Kontiguität und Kontinuität der Gewebe« handele. »Die Erfahrung wird gewifs den Satz noch viel allgemeiner bestätigen, dafs echte sympathische Entzündung nur bei einer infektiösen, septischen Entzündung des ersten Auges zu entstehen pflegt.« »Wenn die sympathische Entzündung eine infektiöse ist, so kann die Fortleitung nur durch den Sehnerven erfolgen.« Dabei betonte Leber gleichzeitig die strenge Auseinanderhaltung von sympathischer Neurose und sympathischer Entzündung;

---

[1] Nederl. Tydschrift voor Geneeskunde.

[2] Volkmann'sche Sammlung klinischer Vorträge. 186.

[3] v. Gräfes Archiv. 27. I. pag. 331.

[4] l. c.

für erstere möge die Übertragung durch die Ciliarnerven ihre Giltigkeit behalten. —

Auch Snellen trat auf dem internationalen Kongrefs zu London 1881 mit Entschiedenheit gegen die Ciliarnerventheorie auf und gelangte zu folgenden Schlufsfolgerungen:

1. Die Ciliarnerventheorie entbehrt jedes überzeugenden Beweises.
2. Die sympathische Ophthalmie kann angesehen werden als eine besondere Form septischer Choroiditis (Anhäufung von Mikroorganismen).
3. Der Übertragungsweg von einem Auge zum andern geht wahrscheinlich entlang den Lymphräumen des Nervus opticus.

Es sei nebenbei erwähnt, dafs Theobald[1] (1884) sich dazu entschliefst die »sympathische« Ophthalmie als eine Reflexneurnose aufzufassen. —

Endlich sei der Publikation Otto Beckers gedacht,[2] der Gelegenheit hatte, beide Augen mitOpticis und Chiasma eines jungen Mannes pathologisch-anatomisch zu untersuchen, der nach einer Peitschenverletzung des rechten Auges, nachdem auch am linken Auge Neuroretinitis und Choroiditis aufgetreten war, an Tetanus zu Grunde ging. Der intrakranielle Teil beider Optici, ebenso das Chiasma waren frei von entzündlichen Erscheinungen; an beiden Augen fand sich Choroiditis und Neuroretinitis; an dem intraorbitalen Teil beider Sehnerven eine gegen das Auge allmählich zunehmende zellige Infiltration der Nerven, sowie ihrer Pial- und Arachnoidealscheide; schon vor dem Foramen opticum jedoch hörte die Infiltration der Sehnerven auf. Becker erklärt die Neuritis optica beiderseits als ascendirende; bezüglich der Pathogenese bleibe nur »die eine Annahme übrig, dafs die Übertragung durch die Gefäfscentren von Uvea zu Uvea stattgefunden hat.« —

Ich selbst hatte mir nun die Erforschung der Pathogenese der »sympathischen« Ophthalmie mit Hilfe des Thierexperimentes zum Ziele gesetzt und die Resultate meiner Beobachtungen zuerst 1882

[1] Archiv für Ophth. N. Y. pag. 62.

[2] Archiv für Psychiatrie. Bd. XII. Heft 1.

in v. Gräfes Archiv für Ophthalmol. XXVIII, 2., später XXIX, 4. und XXX, 3. niedergelegt. Ich hatte nach vielfachen Versuchen mit septischem Material in den Sporen des Aspergillus fumigatus ein Mittel gefunden, um bei Kaninchen eine »sympathische« Entzündung des zweiten Auges, bei ein- oder mehrmaliger Infektion des einen Auges hervorzurufen; es war mir gelungen am zweiten Auge nicht nur eine Neuritis optica, sondern eine bis in den Ciliarkörper hinein sich fortsetzende Entzündung des Uvealtraktus zu erzeugen. Von der Ansicht ausgehend, dafs die derart propagierende Entzündung der Effekt einer chemischen vom Infektionsmaterial ausgehenden Reizung sei (weil die Sporen des Aspergillus sich nicht verbreiteten und andre Mikroorganismen nicht daneben aufgefunden werden konnten), injizierte ich Krotonöl in das Auge des Versuchstieres. Auch hiermit erreichte ich ein positives Resultat: es entstand eine bis in den zweiten Opticus resp. an die zweite Papille sich fortsetzende Entzündung innerhalb weniger Tage. Die pathologisch-anatomische Untersuchung ergab bei allen gelungenen Versuchen: eiterige Infiltration des infizierten Auges, besonders ausgeprägt mit starker Schwellung in der Sehnervenpapille, und sich direkt in den Opticusstamm und seine Scheiden, sowie den Zwischenscheidenraum fortsetzend; dann erstreckt sie sich ascendirend im Sehnerven-Apparat weiter bis ins Chiasma, sich mehr oder weniger, aber in sehr mäfsigem Grade auf die Pia mater der Basis verbreitend und kriecht in der zweiten Opticusbahn abwärts, allmählich an Intensität zunehmend, je näher dem bulbären Ende derselben. Ich fand dabei das Orbitalgewebe intakt bis auf die Fälle, wo direkt bei der Injektion in das erste Auge Impfmaterial in das Subkonjunktivalgewebe gelangt war, was sich freilich sehr schwer nur vermeiden läfst. Wenngleich es nun erlaubt war, aus diesen Ergebnissen des Tierversuches mit chemisch Entzündung erregenden Agentien einen Rückschlufs auf die Pathogenese der menschlichen »sympathischen« Entzündung insofern zu machen, als sich daraus ergab, dafs der Opticus und seine Scheiden, deren anatomische Grundzüge bei Mensch und Kaninchen keine prinzipielle Verschiedenheit zeigen, sicher als Leitungsbahn für entzündliche Vorgänge von einem Auge zum

andern fungieren kann, so mufs andrerseits zugegeben werden, dafs bei der »sympathischen« Ophthalmie des Menschen direkte chemische Reize als Entzündungserreger in dem primär erkrankenden Auge gewifs nur selten in Frage kommen. Kupfer- oder Eisenstückchen könnten, selbst wenn sie aseptisch in das Auge eindringen, bei ihrem Kontakt mit Teilen des Uvealtraktus nach Leber[1] eine Entzündung hervorrufen, die wohl aber stets cirkumskript bleiben dürfte und keine Propagationstendenz entfaltet. Tritt eine solche aber hervor, so dürfte es sich wohl ausnahmslos um eine gleichzeitige Verunreinigung des eingedrungenen Metallstückchens, d. h. eine Infektion mit parasitären Keimen handeln. Die letztere Annahme erschien von vornherein noch wahrscheinlicher bei andern Fremdkörpern, die in das Augeninnere gelangen, sowie bei Bulbusverletzungen überhaupt, die eine deletäre Entzündung nach sich ziehen, da mit reinen Instrumenten dem Auge beigebrachte Verwundungen reaktionslos zu heilen pflegen. Um den Tierversuch daher den beim Menschen in Frage kommenden Verhältnissen ähnlicher zu machen, verwendete ich anfänglich Eiter und Faulflüssigkeiten; dieselben zerstörten das infizierte Auge akut, aber es kam nicht zu einer Entzündung des zweiten Auges. So nahm ich denn Reinkulturen von Spaltpilzen zum Infektionsmaterial und griff zum Staphylokokkus pyogenes aureus und albus (Rosenbach), weil ich von der Erwägung ausging, dafs dieser so sehr verbreitete Eiterpilz wahrscheinlich am häufigsten bei der Infektion menschlicher verletzter Augen wirksam sein dürfte. Der Kokkus ist leicht auf festem Nährboden, aus Furunkeln, Ostemyelitis etc. zu züchten; Gelatine verflüssigt er bald; auf Fleischextraktpeptonagar wächst er, wie wenn man einen Tropfen orangegelber resp. weifser Ölfarbe in die Länge gezogen hätte. Es gelang mir nun in einer Reihe von Versuchen folgende Erfolge zu erzielen: Nimmt man verdünnte Kokkenaufschwemmungen und injiziert dieselben mit Pravaz'scher Spritze in den Glaskörperraum des Tierauges, so entsteht in dem direkt infizierten Auge gewöhnlich chronische Iridochoroiditis resp. Iridocyklitis mit eitriger Glaskörper-Infiltration.

[1] v. Gräfes Archiv für Ophthalm. XXX. I. pag. 243.

Bei der Injektion selbst ist darauf zu achten, dafs die von der Infektionsflüssigkeit nicht benetzte Kanülenspitze möglichst schräg durch die Bulbuswandung geführt wird, dafs nur 1—2 Tropfen der Flüssigkeit injiziert werden, dafs in die Spritze nur diese wenigen Tropfen überhaupt aufgenommen werden, so dafs die Spritze bei der Injektion vollständig entleert werden kann. Vor dem Zurückziehen der Kanüle pflege ich nach Vollendung der Einspritzung eine kurze Zeit abzuwarten und dieselbe dann schnell durch die schiefe Einstichswunde der Augenhäute zurückzuziehen. Diese Vorsicht bei Ausführung der Bulbusinfektion ist deshalb so dringend nötig, weil eine gleichzeitige Infektion des subkonjunktivalen Gewebes ausgeschlossen werden soll. Der Endausgang der Entzündung des ersten Auges ist gewöhnlich Phthisis bulbi mit sekundärer Linsentrübung, die später den Einblick in das Augeninnere verhindert. Nur selten kommt es zu einer eitrigen Bulbusperforation, einem für das Gelingen des ganzen Versuches nicht wünschenswerten Ereignis. Besonders hervorzuheben ist, dafs schon 12 Stunden nach der Einbringung der Kokken in den Glaskörperraum, zuweilen noch früher, wenn die brechenden Medien ihre Klarheit bis dahin einigermafsen bewahrt haben, die Sehnervenpapille eine ganz aufsergewöhnlich hochgradige Schwellung zeigt. In allen Fällen erweist die spätere mikroskopische Untersuchung diese betreffende Papille bei starker Schwellung dicht von Eiterzellen durchsetzt, ebenso die an die Papille angrenzende Aderhaut um ein vielfaches durch Eiterinfiltration verdickt, und natürlich den gesamten Uvealtraktus, sowie den Glaskörperraum von Eiterkörperchen durchsetzt. Dabei haben sich die eingeführten Mikroorganismen im ganzen Bulbus verbreitet. — Klinisch wird nun bei günstig verlaufendem Experiment, in verschieden langen Zeiträumen, von 5—6 Tagen bis zu 2—3 Wochen, auf dem zweiten Auge der Ausbruch einer entzündlichen Veränderung und zwar, wie ich früher beobachtete, ohne Ausnahme am bulbären Opticusende, d. h. der Sehnervenpapille, zuerst ophthalmoskopisch wahrgenommen. Die Papille des zweiten erkrankten Auges ist stark gerötet und prominierend; Gefäfse sehr ausgedehnt und geschlängelt; wurstförmige Randschwellung um die ganze Papille, Papillensubstanz getrübt,

so dafs die Gefäfse auf ihr stark verschleiert erscheinen; weiterhin auf den Markflügeln sind sie von weifsen Streifen eingescheidet; Netzhaut in der Umgebung trüb; Glaskörper klar, Iris starr, Pupille eng und verzogen; nach Atropin unregelmäfsige Erweiterung zu einem vertikalen Oval ohne eigentliche hintere Synechieen. Ohne Symptome einer Meningitis magern die Tiere schnell ab und sterben noch vor Ausbruch einer typischen Iritis resp. Cyklitis an Allgemeininfektion. Letztere ist (bei sonstigem Mangel eines den Tod erklärenden Sektionsbefundes) daraus zu entnehmen, dafs aus einem Blutstropfen, der unter allen Kautelen von dem eben gestorbenen Thiere auf festen Fleischpeptonagarboden übertragen wird, Reinkulturen des Staphylokokkus sich züchten lassen, die sich auch bei der Weiterverimpfung als hochgradig pathogen erweisen. Der Beweis, dafs nur der Tod der Versuchstiere die Ursache davon ist, dafs der Prozefs am zweiten Auge nicht bis zu seiner vollen Höhe d. h zur Ausbildung auch einer klinisch sichtbaren Iritis gedeiht, läfst sich gleichfalls durch das Experiment führen. Kürzt man den Weg für die Mikroorganismen ab, indem man am Kaninchen den Nervus opticus[1] bis zum Foramen opticum freilegt, hier durchschneidet und in das periphere Schnittende, resp. die jetzt hier erreichbare Sehnervenscheide eine Spur der Staphylokokkenaufschwemmung einbringt, worauf das Opticusende mit feinstem Seidenfädchen zugeschnürt wird, so tritt schon am nächsten Tage in dem dazu gehörenden Bulbus starke Papillentrübung und Schwellung ein; dazu tritt einen Tag später diffuse Glaskörperinfiltration und heftige Iritis mit schmierig eitrigem Belag. Es ist damit der Beweis geliefert, dafs die Mikroorganismen, wenn sie nur Zeit haben sich auszubreiten, einmal in den Opticus resp. seine Scheidenräume gelangt, abwärts steigend auch in dem dazu gehörenden Bulbus eine deletäre Entzündung erzeugen, die den gesamten Uvealtractus in ihren Bereich zieht, dafs also bei den Versuchstieren mit Infektion eines Bulbus nur der frühzeitige Tod den Ausbruch auch einer Iritis sympathica aufhält. Schon a priori wäre es in der That kaum zu verstehen, wenn man annehmen

[1] cf. v. Gräfes Archiv. XXX. 3.

wollte, dafs dieselben Kokken, die in das erste Auge eingebracht, dieses total destruieren, in dem zweiten, in das sie dem Versuchsergebnisse nach zweifellos gelangen, nur Veränderungen in den hintersten Bulbuspartien machen sollten und die vorderen Teile desselben verschonten. Der Weg, den der Prozefs vom bulbären Opticusende des zweiten Auges nimmt, sobald die Mikroorganismen dahin gelangt sind und Zeit haben sich weiter zu verbreiten, scheint nach der mikroskopischen Untersuchung ein zweifacher sein zu können. Einmal durch den Uvealtraktus d. h. von der Papille aus durch die Choroidea und den Glaskörper in die Iris, bei gleichzeitiger Infiltration des Glaskörpers, dann aber bei verhältnismäfsig minimaler Affektion der Choroidea durch den Glaskörper rapide nach vorne auf die Zonula, von da auf die hintere Fläche der Iris und den Ciliarkörper. — Die Orbita erweist sich dabei mit dem Muskeltrichter als völlig intakt.

Da mich nun die mikroskopische Untersuchung meiner Versuchstiere lehrte, dafs bei Infektion eines Auges mit Staphylokokkus nicht nur dieses Auge selbst an der durch die Wirkung der Mikroorganismen angeregten Entzündung zu Grunde ging, sondern sich die Mikroorganismen und mit ihnen die entzündlichen Veränderungen aus dem erstinfizierten Auge heraus in den zugehörigen Nervus opticus und seine Scheiden, weiter das Chiasma, und endlich im zweiten Nervus opticus nebst Scheiden bis hinab in den zweiten Bulbus verfolgen lassen, so trat ich für die Theorie ein, dafs der Sehnerv und seine Scheiden den Leitungsweg für die sogenannte sympathische Ophthalmie darstellten. Da ich nun gleichfalls experimentell feststellen konnte, dafs der Lymphstrom im Opticus resp. seinen Scheidenräumen vom Gehirn gegen den Bulbus hin gerichtet ist, so nahm ich an, dafs die Mikroorganismen sich vom ersten Auge aus, vermöge ihres Wachstums, wohl auch ihrer Eigenbeweglichkeit mit einer gewissen Kraftleistung, in dem zum infizierten Auge gehörigen Sehnervenscheidenraum resp. den Scheiden gegen den Lymphstrom aufwärts arbeiten; an der Pialscheide des Opticus bis an die Hirnbasis gelangt, werden sie, von dem Lymphstrom erfafst, abwärts gedrängt und damit den leichten ihnen vorgezeichneten Weg nach dem zweiten

Auge hin einschlagen; diesem letztern Umstande ist es meines Erachtens auch gröfstenteils zu verdanken, dafs eine Ausbreitung der Organismen an der Hirnbasis und damit das Entstehen einer floriden Meningitis für *gewöhnlich* verhütet wird. Die Ciliarnerven, an denen ich dabei keinerlei Vorgang von irgend welcher Bedeutung vorfand, glaubte ich als bei der »sympathischen« *Entzündung* unbeteiligt ausschliefsen zu müssen. —

Auf alle die Schlufsfolgerungen, die ich nach der Analogie aus den Tierversuchen, und insbesondere aus den pathologischen Befunden an erhärteten, konservierten, sowie lebenden menschlichen Augen zu ziehen mich für berechtigt halte, komme ich später zurück. Ich bleibe zunächst bei dem Tierversuch, um mich mit den Bestätigungen und Anfechtungen, die er in der Zwischenzeit erfahren hat, zu beschäftigen.

Von drei Seiten ist der Tierversuch bezüglich Erzeugung »sympathischer« Ophthalmie aufgenommen worden, von Alt 1884, von Gifford 1886, endlich von Mazza 1887.[1]

Alt[2] gelang es, wenn er einen in Krotonöl getränkten Faden durch den Nervus opticus eines Kaninchens zog, am vierten oder

---

[1] Mazza's Arbeit gelangte erst nach dem Druck dieses Teiles der vorliegenden Mitteilung zu meiner Kenntnis. Bei Injektionen von Staphylokokkus pyogenes in den Glaskörper der Versuchstiere sah M. auf dem zweiten Auge nur etwas Turgor der Papillengefäfse und eine leichte Verfärbung des Augenhintergrundes. Bei einem Kaninchen, das 36 Stunden nach der Injektion in den Glaskörper starb, fand M. die Mikrokokken in den Scheiden beider Optici, Chiasma und benachbarten Meningen. Bei einem andern gleichfalls nach der Injektion gestorbenen Tiere erhob er den gleichen Befund und sah aufserdem die Kokken in der Substanz des ersten Opticas in lymphgefäfsähnlichen Gebilden. Bei Versuchstieren, die am Leben blieben, sah M. diese Verbreitung der Mikrokokken aus dem erstinfizierten Auge heraus nicht. Mazza meint daher, dafs der Kokkenbefund im zweiten Opticus ein Resultat der Infektion der Meningen sei und nur bei tötlicher Meningitis eintrete. Es wäre ihm aber gewifs bei einer grofsen Reihe von Versuchen auch gelungen, den gleichen Befund ohne Meningitis zu erheben. Ich betrachte bei seinen Versuchen die Meningitis als eine unliebsame Komplikation, die die Reinheit des Experimentes beeinträchtigte, und die sich vermeiden läfst; aber selbst bei M.'s eigener Auffassung bliebe doch zunächst der Leitungsweg an der ersten Opticusbahn bis zu den Hirnmeningen als geradezu erwiesen bestehen. (La riforma Medica, Agosto 1887.)

[2] Americ. journal of ophthalmolog. July 15. Nr. 4.

fünften Tage eine unzweifelhafte Neuroretinitis am andern Auge des Tieres zu konstatieren, die nach etwa einer Woche sich wieder zurückbildete. Anatomische Untersuchungen führte er nicht aus. Faulflüssigkeit in ein Kaninchenauge injiziert, führte zu Panophthalmitis dieses Auges, erzeugte aber keinen sympathischen Prozefs im andern. Dagegen hatte Alt einigemale positiven Erfolg bei Einspritzung einer Infusion von Abrus precatorius in den Bulbus des Versuchstieres. Die Tiere starben meist am dritten oder vierten Tage. Eines, das mehrere Wochen am Leben blieb, bekam am dritten Tage eine deutlich ausgesprochene Neuritis optica am zweiten Auge, die am siebenten Tage wieder verschwunden war; ein anderes Kaninchen, dem eine 3%ige Infusion in das *linke* Auge injiziert war, bekam an diesem Auge eine am zweiten Tage ausgeprägte Panophthalmitis. Am Morgen des dritten Tages stellte sich eine episklerale Injektion des *rechten* Auges ein. Die Iris verlor ihren Glanz und erschien geschwollen, die Pupille eng und mit einem feinen Exsudathäutchen. Am Abend war eine plastische Iritis vollständig ausgeprägt, aber das Tier verfiel schnell in Konvulsionen und starb. Ophthalmoskopische Beobachtung liegt nicht vor. Die pathologisch-anatomische Untersuchung ergab: krupöse Exsudation (von eigentümlichem Aussehen) in den Bulbusräumen des injizierten Auges, bei akuter Iritis und starker Papillenschwellung und Infiltration. Das Orbitalgewebe, das der *hintern Fläche* des Auges, sowie der *Opticus-Scheide adhärierte* fand sich gleichfalls krupös infiltriert. Im zweiterkrankten Auge findet sich gleichfalls krupöse Exsudation, wie im ersten, Choroiditis und Iridocyklitis; an der Papille Neuritis optica; die Scheiden aufserordentlich kernreich, im Zwischenscheidenraume stellenweise krupöses Exsudat; die Ciliarnerven intakt.

Alt kommt zu dem Schlufssatz: dafs in diesem experimentell erzeugten Fall von sympathischer Ophthalmie das Material, welches die Entzündung in dem einen Auge erregte, ebenso wie der daraus resultierende entzündliche Prozefs direkt von dem infizierten Auge zum zweiten hinübergewandert ist, und zwar sowohl durch die Sehnervenscheiden, als durch den Sehnerven selbst. —

Gifford[1] benutzte, nachdem er mit Staphylokokkus pyogenes erfolglos operiert hatte, zur Infektion des ersten Auges des Versuchstieres Milzbrandbacillen; in drei Fällen von fündundzwanzig erreichten die Bacillen von da aus das zweite Auge; bezüglich des Weges, den sie dahin eingeschlagen, ist er indes andrer Meinung als ich; er kommt zu dem Schlufssatz: »dafs bei Kaninchen der offenste und leichteste Weg, der auch von dem Milzbrandbacillus genommen wird, weder durch die Sehnervenstämme, noch deren Scheiden führt, sondern vom Glaskörper durch den Zentralkanal entlang den grofsen Gefäfsen des Opticus und dann durch die Orbita ganz aufserhalb der Duralscheide in die Schädelhöhle, um von dort durch den Subvaginalraum in den Suprachoroidealraum des zweiten Auges zu gehen.«

Diese seine Ansicht stützt Gifford hauptsächlich auf seine gleichzeitigen Versuche über die Lymphströme des Auges,[2] auf deren Deutung ich zunächst eingehen will.

1. Abfluſs vom Auge durch den Opticus.[3] »Wenn man einen kleinen Tropfen einer Aufschwemmung von Tusche oder Zinnober in den Glaskörper einführt . . . sieht man ophthalmoskopisch die Körnchen am Boden der physiologischen Exkavation sich sammeln, und wenn man das Tier bald nachher tötet, so zeigen vertikale Längsschnitte der Sehnerven schon makroskopisch den ganzen Lauf des Zentralkanals als eine schwarze eventuell rote Linie, die mit den Gefäfsen den Opticus verläfst und einige Millimeter nach hinten in die Orbita zu verfolgen ist. Mikroskopisch sieht man die Körnchen in den Lymphkanälchen um die Zentralgefäfse, teilweise scheinbar vollkommen frei in langen Linien parallel den Gefäfsen, teilweise in Bindegewebs und Lymphzellen eingeschlossen. Aufserdem finden sich die Körnchen längs sämtlicher kleinen Äste, die nach der Choroidea und weiter hinten nach der Sehnervenperipherie von den Zentralgefäfsen abzweigen, auch eine kurze Strecke gerade nach

[1] Knapp-Schweiggers Archiv. XVII. I. pag. 14.
[2] Knapp-Schweiggers Archiv. XVI. pag. 421.
[3] Nach Gifford. l. c.

hinten im Opticus, besonders in der Nähe des Austritts der Zentralgefäfse aus dem Nerven; dieser Stelle nahe sieht man mehrere feine gefärbte Linien in den Opticus, Subpialraum und Pia selbst vom Zentralkanal gerade nach hinten abzweigen. Im Subvaginalraum oder Pia selbst ist nichts derartiges zu sehen. Entlang den kleinen, den Opticus radiär durchsetzenden Gefäfsen sind die Körnchen bis zum Anfang der Choroidea und weiter hinten zum Subpialraum zu verfolgen, gegen das Gehirn sind sie nicht mehr als 4—5 Millimeter hinten vom Auge im Opticus zu sehen; hier scheinen sie geneigt, vom Opticus selbst gegen den Subvaginalraum abzuzweigen. Es ist unmöglich zu entscheiden, ob alle Körnchen in diesen feinern Räumen frei oder in Zellen eingeschlossen sind.« »Aufserhalb des Opticus folgen die Körnchen den Gefäfsscheiden und sind bis zum hintern Ende der Orbita verfolgbar; hier gehen sie aller Wahrscheinlichkeit nach durch die Fissura sphenoidea in die Schädelhöhle, doch ist die Menge so klein, dafs ich sie innerhalb des Schädels noch nicht habe entdecken können, und die Präparate, womit ich diesen Punkt durch Schnitte durch Orbitalgewebe und Gehirn in situ zu entscheiden hoffe, sind noch nicht entknöchert.«

Ich habe die Tuscheversuche Giffords wiederholt; sterilisierte Aufschwemmung von chinesischer Tusche in $^3/_4$ % Kochsalzlösung habe ich albinotischen Kaninchen in den Glaskörperraum injiziert und bin bezüglich des weitern Schicksals der eingeführten minimalen Tuschemenge zu Resultaten gekommen, die zum Teil völlig mit denen Giffords übereinstimmen, zum Teil von den seinigen abweichen. Ich finde wie er, dafs die Tusche sich am Boden der Sehnervenexkavation sammelt, dafs die Hauptmasse in den Lymphkanälchen um die Zentralgefäfse zu finden ist und mit diesen den Opticus verläfst, um zum bei weitem gröfsten Teil in die Orbita zu gelangen; dafs ferner die Körnchen auch die Zentralgefäfsästchen nach der Choroidea und nach der Opticusperipherie begleiten. Ich sah aber auch die Körnchen, was Gifford bei Tusche und Zinnober nicht beobachtete, in dem Subvaginalraum, hart am Bulbus, wohin sie auf zwei Wegen gelangen; einmal entlang den den Opticus radiär durchsetzenden Gefäfsen (von dem Zentralgefäfssystem abzweigend),

dann aber sicher von der Austrittsstelle der Zentralgefäfse her; hier gelangen die Tuschekörnchen der Hauptmenge nach in die Orbita, ein andrer Teil aber in den Zwischenscheidenraum, von wo er durch den vom Gehirn her fliefsenden Lymphstrom abwärts, gegen den Bulbus hin geschwemmt wird. Die Tuschekörnchen liegen, wenn der Versuch nur wenige Tage beansprucht (die Injektion nahe der Papille gemacht ist), zum gröfsten Teil frei, der geringere in Zellen eingeschlossen. Nach Ablauf von acht Tagen fand ich noch keine Spur von Tusche in der Schädelhöhle. Die Verteilung der in die Orbita gelangten Körnchen fand ich nicht, wie Gifford, »den Gefäfsscheiden entlang bis zum hintern Ende der Orbita«, sondern wie Zellweger[1] in den von Bindegewebe ausgefüllten Muskelinterstitien; die Körnchen werden jedenfalls in ihrer Hauptmasse beim Austritt der Zentralgefäfse aus dem Opticus in das Orbitalgewebe hineingeschwemmt, ohne sich an die Gefäfsscheiden zu halten; ich wenigstens fand sie nicht an letztere gebunden. Gifford läfst dann aus der Orbita die Tuschepartikelchen »aller Wahrscheinlichkeit nach durch die Fissura sphenoidea in die Schädelhöhle« gehen, ogleich er selbst zugibt, dafs er sie zunächst »dort nicht habe entdecken können.« Mir ging es, wie gesagt, ganz ebenso; ich konnte sie gleichfalls niemals in der Schädelhöhle entdecken. Ich habe mich nun bemüht, den Weg, den die Tuschekörnchen aus der Orbita hinaus nehmen, dadurch festzustellen, dafs ich eine minimale Menge der sorgfältig sterilisierten Tuscheaufschwemmung direkt in die Orbita und zwar dicht hinter den hintern Bulbuspol injizierte. Ich fand nun, dafs neben Körnchen in Zellen zahlreiche freie, nicht von Zellen aufgenommene Körnchen — und nur solche zeigen einwurfsfrei die Richtung eines Lymphstromes — in der Orbita ihren Weg nach innen und unten nehmen, in langgestreckten Zügen die Bindegewebsinterstitien füllend. Sie gelangen hier zwischen Hardersche Drüse und die sogenannte Glandula inferorbitalis, entlang der Membrana orbitalis, und wenden sich von

[1] *Anatom. und experiment. Studien über den Zusammenhang von intrakraniellen Affektionen und Sehnervenerkrankung.* Inaugural-Dissert. Zürich 1887.

da vorwärts,[1] um durch eine Inzisur am untern Orbitalrande auf den Gesichtsschädel zu gelangen und sich auf dessen Vorderfläche, dem corpus des os maxillare superius, zu verbreiten. Von hier habe ich sie nicht weiter verfolgt. Es genügte mir zu konstatieren, dafs die Tuschepartikelchen ihren Weg aus der Orbita heraus *nicht* nach der Schädelhöhle nehmen. In der That vermochte ich niemals auch nur die kleinste Menge davon an dem intracerebralen Opticusverlauf oder irgendwo innerhalb der Schädelhöhle wahrzunehmen, obwohl ich lange genug die (albinotischen) Tiere nach der direkten Injektion in die Orbita am Leben liefs. Selbst wenn Gifford[2] bei Injektionsversuchen in die hintere Kammer bei vorher neurektomirtem Opticus, dessen cerebrales Ende farbstofffrei gefunden wurde, den Farbstoff im Gehirn nachweisen konnte, so würde der Beweis für Dorthingelangen *mit* einem *Lymphstrom* nur dann gegeben sein, wenn die Farbstoffpartikelchen *ohne* Vermittelung von Lymphzellen dorthin transportiert wären. Ich sehe dabei gänzlich von teleologischen Einwänden ab, obwohl in der That schwer zu verstehen wäre, warum Lymphe, die erwiesenermafsen (wovon gleich näher die Rede sein wird) von der Schädelhöhle aus auf dem Wege der Sehnervenzwischenscheidenräume an der Austrittsstelle der Zentralgefäfse in die Orbita entleert wird, nun von der letztern aus wieder in die Schädelhöhle, nachdem sie auch vom Auge her gebrauchte Lymphe (durch den Zentralkanal) aufgenommen hat, zurückkehren sollte.

Dafs aus dem Verhalten des in das Auge gebrachten Milzbrandbacillus, resp. seiner Weiterverbreitung nach hinten, ein direkter Rückschlufs auf den Weg eines normalen Lymphstromes nicht thunlich ist, gibt Gifford eigentlich selbst zu; sein rapides Wachstum, vermöge dessen sein Fortkriechen in jeder Richtung auch *gegen* etwaigen Lymphstrom, die entzündliche Reaktion, die er erregt, bilden natürlich eine solche Fülle von Komplikationen, dafs wohl ein interessantes pathologisches Bild entstehen kann, dafs

[1] Ich vermag nicht mit Sicherheit anzugeben, ob sie hier auch zu Gefäfsen resp. deren Scheiden, die die Orbita auf gleichem Wege etwa verlassen, in Beziehung treten.

[2] Internationaler Kongrefs zu Washington 1887. (Referat.)

aber die Demonstration eines normalen *physiologischen* Vorganges daraus unstatthaft ist. Es ist gern zuzugeben, dafs, wenn nicht durch die entzündliche Reaktion geschaffene Hindernisse eine physiologische Lymphstromrichtung resp. den betreffenden Weg unpassierbar machen, auch Mikroorganismen diesen eher einschlagen werden, als irgend einen andern — aber dafs der Weg, den sie nehmen, immer der physiologischen Stromrichtung entspräche, ist entschieden abzuweisen. Ich gehe später bei Besprechung des pathologischen Experimentes auf diese Versuche und ihre Erklärung ein. Der Schlufssatz Giffords bezüglich des physiologischen Lymphabflusses vom Auge durch den Opticus lautet:

»Es besteht ein ziemlich starker Strom vom Glaskörper in den Zentralkanal des Opticus. Dieser geht nicht in den Subvaginalraum, sondern entlang den grofsen Gefäfsen in die Orbita und dann in die Schädelhöhle. Im Opticus selbst fliefst der Strom in den querlaufenden Kanälchen gegen Choroidea und Subvaginalraum; in den längslaufenden Kanälchen gegen das Gehirn, wenigstens für einige Millimeter hinter dem Auge.«

Mein Schlufssatz bezüglich der gleichen Frage lautet: Es besteht ein ziemlich starker Strom vom Glaskörper in den Zentralkanal des Opticus. Dieser geht an der Austrittsstelle der Zentralgefäfse in die Orbita. Von dem Zentralkanal des Opticus zweigen kleine Nebenströme entlang den Ästen der Zentralgefäfse ab, die in den Subvaginalraum gelangen, ebenso wird ein kleiner Teil des an der Austrittsstelle der Zentralgefäfse ausfliefsenden Stromes nach abwärts gegen den Bulbus zurückgedrängt. Der Hauptabflufs geht in das Gewebe der Orbita und, beim Kaninchen, aus derselben zwischen Harderscher Drüse und Glandula infraorbitalis auf den Gesichtsschädel, nicht in die Schädelhöhle.

(Beim Menschen nehmen die Glandulae faciales profundae, drei bis sechs auf dem hintern Teil des Musculus buccinator und der Seitenwand des Pharynx gelegene Lymphdrüsen, nach Henle, vasa afferentia aus der Orbita auf.)

2. Der Strom im Zwischenscheidenraum.

Hier hat Gifford [1] die bekannten Versuche Quinckes, die ich früher gleichfalls wiederholt und auch nach anderer Richtung modifiziert hatte, nachgemacht und kommt im wesentlichen zu den gleichen Resultaten; er hat nur etwas hinzuzusetzen »in Bezug auf den Zusammenhang zwischen Subvaginalraum und Orbita und zwischen jenem und Suprachoroidealraum.« »Ich finde nämlich (fährt Gifford fort) einen ziemlich freien Übergang vom Subvaginalraum in den hintern Glaskörperstrom an der Stelle, wo dieser mit den Gefäfsen den Opticus verläfst. Dies eröffnet einen Weg vom Zwischenscheidenraum in die Orbita, in umgekehrter Richtung aber nicht.« Eine Strömung vom Intervaginalraum in den Suprachoroidealraum hat Gifford nur bei Anwendung von Milzbrandbacillen gefunden, nicht bei Gebrauch des Zinnobers; und in einem Falle, »wo zufolge eines Experimentes ein Kaninchen eine Gehirnbasisblutung kurz vor dem Tode bekam, war das Blut zwischen den Opticusscheiden und 3—4 Millimeter in den Suprachoroidealraum leicht zu verfolgen.« Deshalb schreibt er das negative Resultat mit Zinnober dem Gebrauch von zu grofsen Mengen desselben zu; »die grofsen Pulvermassen haben wahrscheinlich den engen Weg in den Perichoroidealraum verstopft.« »Die Ansicht Quinckes, dafs eine Strömung quer durch die ganze Duralscheide in die Orbita gehe, kann vielleicht richtig sein,« . . . . »einen Durchgang durch die ganze Dura aber habe ich nur an obig besprochener Stelle beim Austritt der Gefäfse gesehen.«

Ich habe jetzt von neuem Versuche über den gleichen Gegenstand angestellt, in der alten, schon früher von mir gebrauchten Art und Weise. Ich habe jungen albinotischen Kaninchen wenige Tropfen sorgfältigst sterilisierter Aufschwemmung chinesischer Tusche in $^3/_4$% Kochsalzlösung in den Subduralraum des Schädels eingebracht und den Transport der Tuschekörnchen beobachtet. Ich habe schon früher [2] darauf aufmerksam gemacht, dafs man ophthalmoskopisch den vollendeten Transport der Tusche bis an das bulbäre Sehnerven-

[1] l. c.

[2] *Ueber Neuritis optica etc.* Jena 1887. G. Fischer.

ende dadurch konstatieren kann, dafs um die Papille ein mehr oder weniger breiter schwarzer Saum erscheint. Die Zeit, die bis dahin vergeht, ist bei verschiedenen Tieren verschieden. Auch bei meinen neuerdings wiederholten Versuchen ergab sich ganz das gleiche ophthalmoskopische Bild des schwarzen Saumes; die Zeit seines Auftretens schwankte zwischen einer halben Stunde bis zwei Tagen und darüber; auch trat er nicht immer gleichzeitig an beiden Papillen auf, sondern an der einen bis zu zwölf Stunden früher als an der andern des gleichen Tieres. Aber es gelang mir ophthalmoskopisch noch weit mehr nachzuweisen: Bei einem der Versuchstiere erschien nämlich, nachdem schon nach einer Stunde ein breiter schwarzer Saum um beide Papillen zu sehen war, plötzlich von der Papille ausgehend eine zarte, schwarze, netzförmige Zeichnung, die sich nach vorn bis in die Äquatorgegend vorgeschoben zeigte. Sie schien in der Choroidea zu liegen und machte ophthalmoskopisch den Eindruck einer Tigerung wie bei menschlicher Retinitis pigmentosa. In dem Mafse, als diese Erscheinung zunahm, verschmälerte sich der schwarze Ring um die Papille. Eine halbe Stunde später erschienen die beim albinotischen Kaninchen als dunkelrote Flecken deutlich sichtbaren Austrittsstellen der Vasa vorticosa als schwarze Flecken. In diesem Stadium enukleierte ich den einen Bulbus; den andern entnahm ich zwei Stunden später nach dem an Verblutung erfolgten Tode des Tieres im Zusammenhang mit Gehirn, Chiasma, Opticis und Orbita. Bei der Sektion zeigte sich Tusche mit etwas Blut auf dem bekannten Wege: Hirnbasis Chiasma, beiden Opticis entlang, im Orbitalgewebe dicht um den Opticus, im hintern Teil des Tenonschen Raumes, entlang den Vasa vorticosa, die Einsenkung derselben in die Choroidea besonders als schwarze Punkte markierend. Weiter nach vorn fand ich mikroskopisch nichts von der Tusche, nur etwas Blut war noch ein wenig weiter vorgedrungen.

Mikroskopisch zeigt sich nun, dafs ein Teil der Tusche mit Blut an der Eintrittsstelle der Zentralgefäfse in den Opticus in die Orbita hinausgeschwemmt ist, während die Hauptmenge im Subvaginalraum weiter bis an das bulbäre Ende vorgedrungen ist. Der Opticus selbst ist frei, wie der Zentralkanal. Vom bulbären Opticus-

ende nun gehen die Tuschekörnchen — frei, nicht in Zellen — mit etwas Blut gemengt in den Perichoroidealraum, hier eine netzförmige Zeichnung darstellend, sammeln sich zu kleinern Häufchen an den Mündungsstellen der Vasa vorticosa und gelangen von hier entlang den Scheiden dieser Gefäfse nach aufsen in den Tenonschen Raum nach hinten. Aber auch direkt wandern Tuschepartikelchen, wie ich sah, am bulbären Opticusende vom Subvaginalraum durch die Duralscheide, in den Supravaginalraum, so dafs hier die zwei nach hinten in die Orbita gerichteten Ströme zusammentreffen. Auf letztere Kommunikationswege zwischen subvaginalem und supravaginalem Raume machte bereits Quincke[1] aufmerksam, und auch Zellweger[2] konnte sie bestätigen.

Der Schlufssatz Giffords bezüglich des physiologischen Lymphstroms im Zwischenscheidenraum lautet:

»Der Strom im Zwischenscheidenraum fliefst vom Gehirn zum Auge, wie schon von Quincke bewiesen. Dieser Strom geht nicht in den Sehnerven oder Papille, sondern um die Zentralgefäfse in die Orbita und, für eine kurze Strecke wenigstens, in den Suprachoroidealraum. Es ist nicht unmöglich, dafs eine Strömung durch die ganze Duralscheide in den Supravaginalraum stattfindet.«

Mein Schlufssatz bezüglich der gleichen Frage lautet:

Der Strom im Zwischenscheidenraum fliefst vom Gehirn zum Auge. Dieser Strom geht nicht in den Sehnerven oder Papille, sondern zum Teil um die Zentralgefäfse in die Orbita, zum Teil in den Perichoroidealraum; von hier findet er seinen Abfluss entlang den Vasa vorticosa in die Tenonsche Kapsel, um so nach der Orbita zu gelangen; ein dritter Strömungsarm geht durch die Duralscheide in den Supravaginalraum, also auf diesem Wege in die Orbita.

Die Orbita stellt danach den Hauptabflufsbehälter für sämtliche vom Gehirn herabkommende Lymphe dar, die letztere sich teils direkt neben den Zentralgefäfsen, teils nach Filtration durch die Duralscheide, teils nach Passierung des Perichoroidealraumes in die

[1] *Zur Physiologie der Cerebrospinalflüssigkeit.* Reichert und du Bois-Reymonds Archiv. 1872.

[2] l. c.

Orbita ergiefst; ebendahin entleert sich auch die aus dem Auge durch den Zentralkanal des Opticus entlang den Zentralgefäfsen abfliefsende Lymphflüssigkeit.[1]

Soviel über den experimentell physiologischen Teil; ich komme jetzt zur Erörterung des experimentell pathologischen.

Gifford[2] infizierte nach dem Vorgange vor mir Kaninchenaugen mit Aufschwemmungen von Staphylokokkus pyogenes aureus und albus, sowie Streptokokkus pyogenes albus (benutzte auch von mir kultivierten, konnte aber in keinem der 21 Fälle, wo er diese Glaskörperimpfungen ausführte, eine unzweifelhaft sympathische Neuroretinitis hervorrufen. Der Erfolg seiner Impfungen war folgender: »Im inokulierten Auge entwickelte sich immer eine starke Entzündung, die gewöhnlich chronisch wurde und in mehr oder weniger ausgesprochene Phthisis endete; in 3 Fällen kam eine ausgesprochene Panophthalmitis mit Durchbruch der Sclera vor. Die mikroskopische Untersuchung zeigte den Glaskörper mehr oder weniger mit eitrigem Exsudat gefüllt, welches in einigen Fällen sich bis in die Hinterkammer erstreckte; die Aderhaut und Retina von Rundzellen stark infiltriert, die tiefe physiologische Exkavation mit Exsudat ausgefüllt. Was den Opticus betraf, so fand man die Lymphräume des Zentralkanals und die um die kleinern Gefäfse des Nerven eine kurze Strecke weit hinter dem Auge mit Leukocyten vollgepfropft. In der Nähe des Bulbus, besonders beim Austritt der Gefäfse vom Opticus war die Pialscheide und innerste Schichten der Dura etwas entzündet. Aufserhalb des Nerven waren die Gefäfsscheiden und das Zellgewebe der Orbita fast zum Ende

[1] Ich möchte hier beiläufig erwähnen, dafs ich einmal bei einem albinotischen Kaninchen, dem ich zu andern Zwecken dreimal 0,25 Gramm sterilisiertes mit chinesischer Tusche versetztes Agar in den Subduralraum injiziert hatte, und zwar in Pausen von acht Tagen und dreifsig Tagen, bei der Sektion des siebenundzwanzig Tage nach der letzten Injektion getöteten Tieres auf der Retina freie Tuschekörnchen fand, die zu einem Netz, gleich einem feinen Kapillar-Gefäfsnetz angeordnet waren, das aber das Kapillar-Gefäfsnetz der Retinalgefäfse kreuzte. Wie die Tuschekörnchen dahin gelangt sind, dafür fand ich anatomisch keine Erklärung; vielleicht verdanken sie ihr Hingelangen nur dem sicherlich stark erhöht gewesenen Schädeldruck; irgend einen Schlufs auf normale Lymphwege möchte ich durchaus nicht daraus zu ziehen wagen.

[2] Knapp-Schweiggers Archiv. XVII. I. pag. 14.

des Muskeltrichters deutlich infiltriert. In einigen Fällen fand sich ein geringes entzündliches Exsudat im Intervaginalraum nahe dem Bulbus«. . . . . »Das zweite Auge blieb vollkommen normal mit Ausnahme von zwei Fällen, wo sich am dritten Tage eine deutliche Hyperämie der Papille zeigte, die aber nach wenigen Tagen verschwand, ohne mikroskopisch nachweisbare Abnormität zurückzulassen«. . . . . »In meinen Fällen war eine bemerkbare Infiltration des Opticusstammes nur um die Gefäfse und dies nie weiter als 3—5 mm hinter dem Bulbus; in den Scheiden war die Entzündung eher nicht so weit zu verfolgen. Dagegen in der Orbita liefs sich die Infiltration fast bis zum hintern Ende des Muskeltrichters sehen.« Bezüglich des Kokkenbefundes äufsert sich Gifford: »In meinen Fällen waren die Pilze meistens nur im Glaskörper des ersten Auges zu finden, hauptsächlich gerade vor der Papille und hinter der Zonula. In keinem Falle waren sie weiter hinten als der Boden der physiologischen Exkavation zu finden. In der rundzelligen Infiltration des Centralkanals, der Opticusscheiden, des Orbitalgewebes und um die kleinen Gefäfse des Sehnerven habe ich sie tagelang, aber umsonst gesucht.«

Seine Mifserfolge mit Staphylokokkus resp. Streptokokkus bewogen Gifford dazu es mit Milzbrandbacillen zu versuchen; hier gelangte er in der That zu positiven Resultaten, indem es ihm glückte die Übertragung der in den Glaskörperraum des einen Auges eingebrachten Bacillen »in den Perichoroidealraum des zweiten Auges zu konstatieren.« »Es gelang dies nur dreimal in 25 Versuchen, wegen der Schwierigkeit bei der Glaskörperimpfung eine Impfung des Subkonjunktivalgewebes zu vermeiden, da, wenn dies nicht vermieden wird, das Tier zu schnell stirbt.« »Die Fälle, worin die Bacillen das zweite Auge erreichten, sind folgende:

I. Grofsem grauen Kaninchen wird am 4. August 1885 ein Tropfen sterilisiertes Wasser mit darin enthaltenen Flocken einer sporenhaltigen Milzbrandkultur in den Glaskörper injiziert; es folgte Exsudatbildung im Glaskörper, das vom 6. August an eher abnahm. Der Vorderteil des Auges blieb scheinbar ganz normal, wie auch das linke Auge. Das gewöhnliche Bindehautödem (Effekt der sub-

konjunktivalen Impfung) zeigte sich gar nicht und das Tier blieb ganz munter bis am 24. August; dann sah es etwas deprimiert aus und wurde am 26. tot gefunden. Die mikroskopische Untersuchung zeigte, nicht wie bei den gewöhnlichen Befunden:

1. fast alle Bacillen im Glaskörper schienen mehr oder weniger degeneriert zu sein; meistens waren sie nur schlecht oder gar nicht zu färben; im Zentralkanale waren sie ebenfalls teilweise nicht zu färben, dagegen entlang den kleinern Gefäfsen färbten sie sich ganz gut.
2. Die Bacillen waren entlang den Gefäfsen der Orbita bis in die Spitze derselben zu sehen; es fehlten aber die grofsen Massen Bacillen und Leukocyten, die bei den andern Tieren im Orbital- und Subkonjunktivalgewebe vorkamen. In der Schädelhöhle waren freie Bacillen auch vorhanden auf der Pia, dem Chiasma und dem intrakraniellen Teile der Optici.
3. Im Intervaginalraum *beider* Optici waren die Stäbchen frei vorhanden in gegen die Bulbi zunehmenden Mengen bis zur Stelle, wo der Intervaginalraum sich zu verengern anfängt; von dort wurde die Bacillenlinie plötzlich schmäler und hörte im ersten Auge kurz hinter dem Anfange des Suprachoroidealraumes auf; am zweiten Auge war sie für ganz kurze Distanz in diesen Raum verfolgbar. Die innern Schichten der Duralscheide waren besonders gegen die Bulbi zu mit Bacillen dicht infiltriert. Letztere waren auch frei auf der Pial- und Arachnoidealscheide. Im Intervaginalraum waren sicher mehr Bacillen im zweiten, als im ersten Auge, doch war der Unterschied nicht grofs.«

II. Grofses graues Kaninchen; 16. September Milzbrandimpfung in den Glaskörperraum rechts; folgt Glaskörperexsudat; am 19. leichtes Ödem der Bindehaut um die Cornea. Tier stark deprimiert; leichte Zuckungen; chloroformiert ohne vorausgeschickte Ophthalmoskopische Untersuchung. *Makroskopisch*: Hirnhäute entschieden kongestioniert; unten und vorn vor dem Chiasma ein wenig eitrig-fibrinöses Exsudat. Auf der infizierten Seite war das Orbitalgewebe um den Opticuseintritt ödematös, dies auch, aber weniger auf der

andern Seite. — *Mikroskopisch:* Rechts »wie gewöhnlich Bacillen und Exsudat vor der Papille und im Zentralkanale aber in aufserordentlich grofsen Mengen, mit mehr Leukocyten als gewöhnlich. Im Supravaginalraume, gerade hinter dem Austritte der Zentralgefäfse aus dem Opticus, war eine grofse Masse Bacillen und Rundzellen, die in diesem Raume, nach hinten immer weniger werdend, nur zwei drittel der Distanz zur Schädelhöhle verfolgbar waren.

In der Schädelhöhle unten und vorn von dem Chiasma und um die Optici waren ziemlich viele Bacillen und Leukocyten. Im Intervaginalraume *beider* Optici und in den innern Schichten der Duralscheide bis in den Anfang der Sclera kamen die Stäbchen mit folgenden Unterschieden vom ersten Falle vor: 1. sie waren in gröfserer Anzahl und mit etwas entzündlichem Exsudat vermischt; 2. im zweiten Auge waren nicht mehr, als im ersten; 3. im zweiten Auge fingen sie an, in den Strom, der aus dem Glaskörper entlang den Zentralgefäfsen durch den Opticus in die Orbita hineinfliefst, hineingezogen zu werden. Entlang der Vena centralis retinae im Opticus waren Bacillen in solchen Mengen, dafs sie in einigen Stellen vom Mikrotommesser so mitgeschoben wurden, dafs sie scheinbar innerhalb der Wände lagen.«

III. »Grofses Albinokaninchen; am 2. Januar Impfung mit Milzbrandsporen rechts: Glaskörperexsudat und am 5. kolossales Bindehautödem, fast die ganze Hornhaut deckend; links: normal. Tod am 6. Makroskopisch starke hämorrhagische Meningitis der Unterfläche der Vorderhälfte des Gehirns; mikroskopisch zeigen die weniger vorbereiteten Schnitte, dafs die Auswanderung der Bacillen vom Glaskörper in den Zentralkanal kaum angefangen hatte; dagegen waren sie nach vorn auf einem noch nicht bestimmten Pfade hinaus in den Tenonschen Raum gekommen. Von dort erreichten sie die Schädelhöhle, wovon sie wieder zwischen den Scheiden *beider* Optici, ungefähr wie im ersten Falle, zu den Suprachoroidealräumen heruntergeschwemmt wurden; nur waren gleiche Mengen in beiden Augen.«

»Obige Versuche zeigen, (schliefst Gifford,) dafs unter gewissen Bedingungen Mikroorganismen bei Kaninchen vom Glaskörper des

einen zum Suprachoroidealraum des andern Auges übertragen werden können; überdies, dafs der Pfad gerade der schon anderswo beschriebene Lymphstrom ist; nämlich vom Glaskörper durch den Zentralkanal des Opticus in die Orbita, entlang den Zentralgefäfsen hinaus; von dort in die Schädelhöhle, wahrscheinlich durch die Fissura sphenoidea; dann peripherwärts zwischen den Sehnervenscheiden zu beiden Suprachoroidealräumen.«

Zunächst hätte Gifford selbst, den letzten Versuch III bezüglich der Verwertung für seine Schlufsfolgerung von den obigen Versuchen ausschalten müssen; da nach seiner eigenen Angabe »die Auswanderung der Bacillen vom Glaskörper in den Zentralkanal kaum angefangen hatte«, während die Intervaginalräume *beider Optici* bis zu den Suprachoroidealräumen hinunter die Bacillen bereits enthielten, so konnte hier also in keiner Weise »die Wanderung durch den Zentralkanal in die Orbita und von dort in die Schädelhöhle« überhaupt in Frage kommen. Gifford nimmt ja hier selbst einen andern Weg an, nämlich den »auf einem noch nicht bestimmten Pfade nach vorn in den Tenonschen Raum und von *dort in die Schädelhöhle*.« Hier liegt aber auch für die andern Versuche Giffords der wunde Punkt. Weder in seinem Aufsatz über die Lymphströme des Auges, noch in dem »Beitrag zur Lehre der sympathischen Ophthalmie« gibt Gifford ein einziges Sektionsresultat, das wirklich eine Verbindung zwischen den in der Orbita und den in der Schädelhöhle gefundenen Bacillen nachgwiesen hätte; er erwähnt nur, dafs er sie in »gröfseren Mengen in der Orbita fand und wenn die Tiere lange genug am Leben blieben, im vordern Teil der Schädelhöhle.« Im Versuche I verfolgte er die Bacillen entlang den Gefäfsen der Orbita bis in die Spitze derselben; im Versuch II waren sie »nur zwei drittel der Distanz zur Schädelhöhle verfolgbar.«

Bei keinem seiner Versuche hat also Gifford feststellen können, dafs die Bacillen von der Orbita aus, in welche sie hineingelangt waren, in die Schädelhöhle ihren Weg genommen haben; er vermutet dies nur und hält dafür; es geschehe »*wahrscheinlich*« durch die Fissura sphenoidea; ein positiver Befund liegt demnach dieser

Anschauung bis jetzt *nicht* zu Grunde. Was durch seine Versuche thatsächlich feststeht, ist, dafs die Intervaginalräume, sowie nach seinen beigegebenen Zeichnungen die Pialscheide und die innern Schichten der Duralscheide, (wie im Versuch I gleichfalls direkt von Gifford angegeben wird) *beider Optici* eine Menge von Bacillen enthielten, ebenso wie sie von ihm auf dem Chiasma und dem intrakraniellen Teile *beider* Optici nicht vermifst wurden. Der *einzige* auch von Gifford gefundene Weg zwischen beiden Augen, der wirklich kontinuierlich die eingeimpften Bacillen enthielt, ist demnach der Intervaginalraum der Nervi optici, sowie seine Scheiden, d. h. derselbe Weg, den ich als Leitungsbahn für die sympathische Entzündung annahm, den die von mir zur Impfung verwendeten Eiterkokken bei meinen Versuchstieren in den gelungenen Experimenten eingeschlagen hatten. Gifford supponiert für die Milzbrandbacillen den »normalen Lymphweg« von der Orbita in die Schädelhöhle, den er aber bislang als solchen selbst dann nicht nachweisen konnte, als er Tuschekörnchen injizierte; meine diesbezüglichen Versuche ergaben für diese aber durchaus andre Bahnen, als Gifford angenommen hatte. Ich meine aber, dafs mit der Verwendung von Spaltpilzen als Injektionsmaterial von vornherein davon abgesehen werden mufs, einmal, dafs letztere stets die vorgezeichnete physiologische Lymphstromrichtung einhalten, dann aber umgekehrt, dafs aus der von ihnen eingeschlagenen Richtung auf die physiologische ein sicherer Schlufs zu ziehen gestattet ist. Vermehrung und Wachstum der Spaltpilze, die Art der entzündlichen Reaktion, die sie hervorrufen, das sind Faktoren, mit denen stark gerechnet werden mufs; die pathologische Anatomie liefert Beweise genug dafür, dafs diese Mikroorganismen gegen kräftigere Widerstände anzuwachsen vermögen, als es der Strom sein wird, der in den Sehnerven- und Orbital-Lymphbahnen fliefst. Verstehe ich einen Passus in Giffords Arbeit richtig, so weifs ich danach seine eigene Anschauung über die Wanderung der Milzbrandbacillen mit dem normalen Lymphstrom nicht recht unterzubringen.

Bei Versuch I ist von dem Verhalten der zweiten Orbita gar keine Rede; es ist somit wohl anzunehmen, dafs sie intakt und bacillenfrei

gefunden wurde; der vom Gehirn zum Auge im Intervaginalraum fliefsende Strom geht nun aber (wie auch *meine* Tuscheversuche zeigen) zum Teil um die Zentralgefäfse in die Orbita, zum Teil in den Suprachoroidealraum. In letzterm sind Bacillen auch vorhanden bei der mikroskopischen Untersuchung des zweiten Auges; in der Orbita, wo sie danach auch sein müfsten, fehlen sie offenbar. — Bei Versuch II scheint das gleiche der Fall; bei der Beschreibung des makroskopischen Befundes erwähnt Gifford, dafs auf der infizierten Seite das Orbitalgewebe um den Opticuseintritt, ödematös gewesen sei, dies auch, aber weniger, auf der andern Seite.« Bei der Angabe des mikroskopischen Befundes ist von Bacillen in der zweiten Orbita nicht die Rede, dagegen »fingen sie an, in den Strom, der aus dem Glaskörper entlang den Zentralgefäfsen durch den Opticus in die Orbita hinausfliefst, hineingezogen zu werden.« Das kann doch nur so verstanden werden, dafs die schon bis an den Bulbus hinabgelangten Bacillen des Intervaginalraumes in den vom Glaskörper her fliefsenden Lymphstrom mit hinein, also gegen den Intervaginalraum zurückgezogen würden. Den folgenden »die Vena centralis retinae im Opticus« betreffenden Passus von Gifford, der von den Mengen Bacillen spricht, die entlang der Vene angehäuft waren, beziehe ich auf das erste Auge, obwohl sich alles vorhergehende auf das zweite Auge bezieht; vom zweiten Auge wäre die Angabe, im Zusammenhang mit der Lymphströmung, an der Gifford auch für die Bacillen festhält, nicht verständlich. Was endlich Versuch III angeht, für den Gifford gleichfalls ein Herabfliefsen der Bazillen von der Schädelhöhle nach dem Schema der normalen Lymphrichtung annimmt, so wird auch hier eine Angabe über den Befund von Bacillen, oder zunächst nur einer makroskopisch auffallenden Veränderung in der zweiten Orbita vermifst.

In der That ist ja wohl auch die Annahme gerechtfertigt, dafs die Spaltpilze mit Hilfe ihrer Vermehrug resp. ihres Wachstums teils ganz ihre eigenen Bahnen gehen, teils auf vorgezeichneten Wegen unbekümmert um die Richtung eines darin vorhandenen Lymphstromes, wenngleich sicher zuzugeben ist, dafs sie unter gewissen Bedingungen leichter *mit* der letzteren sich fortbewegen dürften,

und dafs gerade die Milzbrandbacillen noch am ehesten hiezu geeignet wären.[1]

Gifford ist den Beweis dafür schuldig geblieben, dafs die in den Intervaginalräumen, sowie auf den Scheiden beider Optici und dem Chiasma ohne Unterbrechung vorgefundenen Bacillen *nicht* durch direktes Wachstum von dem einen Auge aufwärts in der Sehnervenbahn dahin gelangt waren; über den Weg derselben zum zweiten Auge abwärts sind wir im Prinzip der gleichen Ansicht. — Aber selbst wenn Gifford wirklich die kontinuierliche Bacillenverbindung zwischen erstinfiziertem Auge, erster Orbita und Schädelhöhle aufgefunden hätte, so wäre damit noch nicht bewiesen, dafs alle die im Intervaginalraum und den Scheiden des ersten Opticus vorhandenen Bacillen auch vom Schädel aus hinabgelangt wären; denn dafs beides nebeneinander besteht, ist noch kein Beweis der direkten Abhängigkeit von einander; dazu hätte zunächst gezeigt werden müssen, dafs der Intervaginalraum des Opticus Bacillen nur dann enthielt, wenn dieselben aus der Orbita bis in die Schädelhöhle gelangt waren, andernfalls aber ständig keine. Bei Versuch II Giffords war der Intervaginalraum resp. die Scheiden des zum infizierten Auge gehörigen Opticus mit Bacillen in gröfserer Anzahl versehen, obwohl die Mikroorganismen, »nach hinten immer weniger werdend, nur zwei drittel der Distanz zur Schädelhöhle verfolgbar waren.«

Ferner berichtet Gifford selbst: »In zwei Fällen, wo die Tiere an der allgemeinen Infektion starben, *bevor die Bacillen die Schädelhöhle erreicht hatten*, fand sich neben dem gewöhnlichen Wachstum entlang den Zentralgefäfsen, ein aufsergewöhnlich starkes Wachstum entlang den kleinern Gefäfsen, die gegen die Opticusperipherie abzweigen. Entlang diesen waren die Bacillen zum Subpialraum und durch die Pia in den Intervaginalraum und die innersten Duraschichten gegangen. Im Intervaginalraum aber zeigten sie keine Neigung nach hinten zu wachsen, sondern nach vorn gegen den Suprachoroidealraum.« Ob sie letztere Neigung entfaltet hätten

[1] Worauf später noch eingegangen werden soll.

oder nicht, das weifs ich ebenso wenig wie Gifford zu beurteilen, da der Tod des Tieres in diesem frühen Stadium eintrat; absolut sicher ist, dafs der Intervaginalraum Milzbrandbacillen enthielt, die direkt nachweisbar aus dem infizierten Auge, *ohne* Vermittelung von Orbita und Schädelhöhle abstammten.

Bei der »sympathischen« Augenentzündung, das ist auch Giffords Meinung, spielen wahrscheinlich die Mikrokokken die Hauptrolle, und die Milzbrandbacillen kommen, soweit ich die Litteratur zu durchsuchen vermochte, bei Entstehung derselben nicht in Frage. Es besteht aber bezüglich der Einwirkung auf die lebenden Gewebe, so auch des Auges, ein ganz erheblicher Unterschied zwischen dem Milzbrandbacillus und den von mir bisher in menschlichen Augen, sowohl solchen, die Veranlassung zu der Erkrankung des zweiten wurden, als in den zweiterkrankten selbst gefundenen Staphylokokken resp. Streptokokken. Die Mikrokokken habe ich ausschliefslich zu meinen Tierversuchen verwendet, weil nur aus ihrem Verhalten gegenüber dem lebenden Gewebe des Versuchstieres ein analoger Rückschlufs auf die menschliche Pathologie erlaubt schien. Gifford hatte mit dem gleichen Tierexperiment keinen positiven Erfolg (mit Ausnahme von zwei Fällen, wo sich am dritten Tage eine deutliche Hyperämie der Papille des zweiten Auges zeigte, die aber nach wenigen Tagen verschwand, ohne mikroskopisch nachweisbare Abnormität zurückzulassen) unter einundzwanzig Versuchen; ich hatte dabei mehr Glück. Die Zahl meiner frühern Versuche beläuft[1] sich mit den neuerdings von mir angestellten auf mindestens vierunddreifsig, worauf zwölf positive Erfolge hinsichtlich ophthalmoskopisch und mikroskopisch nachweisbarer Affektion des zweiten Auges kommen. Ich habe eingangs dieser Arbeit den Verlaufder gelungenen Versuche geschildert, so dafs ich hier von einer Wiederholung dieser Beschreibung absehen kann. Ich habe Gifford bei seiner damaligen Anwesenheit in Göttingen, wo er so freundlich war, mir Präparate seiner Versuchstiere mitzubringen, auch die meinigen demonstriert;

[1] Soweit ich sie aus den noch in meinem Besitz erhaltenen, zum Teil bereits defekten, d. h. *nicht mehr vollzähligen* Protokollen von mehreren Jahren her mit *Sicherheit* zusammenzustellen vermochte.

er hat sich von der entzündlichen Affektion der Pia des Chiasma, der Nervenscheiden beider Optici, sowie der hintern Teile der Choroidea des zweiten Auges überzeugt; meine Kokkenpräparate waren damals durch die Länge der Zeit entfärbt; damit konnte ich Niemanden mehr überzeugen. Jetzt bin ich wieder im Besitz vorzüglicher Mikroorganismen-Präparate von einem durchaus gelungenen Experimentalfall. Das betreffende Kaninchen bekam drei Tage nach Impfung des einen Glaskörperraumes mit Staphylokokkus pyogenes aureus starke Hyperämie der Papille des zweiten Auges und starb am gleichen Tage an Allgemeininfektion. Bei der Sektion fand ich leichtes Ödem der Pia mater der Basis, beide Orbitae ohne Veränderung; der erste Bulbus eitrig infiltriert, mit starker Papillenschwellung. Mikroskopisch: Infizierter Bulbus zeigt den Glaskörper, Uvealtraktus und Retina stark mit Eiterzellen durchsetzt, denen Gruppen von Kokken beigemengt sind; ein Teil der letztern hat viel von ihrem Tinktionsvermögen eingebüfst. Die Sehnervenpapille ist bei starker Schwellung von einer Unzahl Eiterkörperchen infiltriert; namentlich dicht gedrängt folgen dieselben dem Zentralkanal des Opticus, die Scheiden der Zentralgefäfse in dichten Mengen anfüllend; ebenso sind die gefäfsführenden Septa des Opticus bis zur Peripherie an die Pia mit Eiterzellen infiltriert. Hart an der Austrittsstelle der Zentralgefäfse ist die eitrige Infiltration der Gefäfswände entschieden geringer. Das Orbitalgewebe an der Seite des infizierten Auges ist dicht an der hintern Bulbusfläche sehr mäfsig von Rundzellen durchsetzt; auch in unmittelbarster Nachbarschaft der Austrittsstelle der Zentralgefäfse ist eine geringe Infiltration mit Eiterkörperchen; weiter nach hinten ist auch hiervon nichts mehr zu entdecken. Die dem hintern Bulbuspol zunächst angrenzenden Schichten der Sklera zeigen gleichfalls geringe Mengen von Eiterkörperchen. Der Zwischenscheidenraum des Opticus der infizierten Seite ist, gleich den beiden Scheiden selbst, stark von Eiterzellen durchsetzt, und zwar am bulbären Ende am meisten; an Intensität abnehmend, setzt sich dieser Befund auf die Pia des Chiasma fort, die Pia des zweiten Auges wieder hinabsteigend, wo die Duralscheide ansetzt, auch diese in sich begreifend, um gegen das bulbäre

Ende des zweiten Opticus wieder stark an Intensität zuzunehmen. Die Papille des zweiten Auges zeigt bereits Rundzelleninfiltration ihres Gewebes; die Scheiden der Zentralgefäfse sind hier besonders damit angefüllt. Die Pia mater an der Basis zeigt in nächster Nähe des Chiasma mäfsige Durchsetzung mit Rundzellen; die zweite Orbita absolut intakt, nur *hart* am *hintern* Bulbuspol geringe entzündliche Infiltration; desgleichen hier in den äufsersten an die äufsere Scheide anstofsenden Skleralschichten. Was nun die Mikroorganismen anlangt, so finden sie sich wie in dem Inhalt des infizierten Bulbus, so eine kleine Strecke weit in dem Zentralkanal des zugehörigen Opticus, die Gefäfswände der Zentralgefäfse begleitend; bald aber sind sie zwischen den Eiterzellen daselbst kaum mehr auffindbar, und an der Austrittsstelle der Gefäfse gelang es mir, wiewohl die Gefäfswände dort weit weniger reichlich eitrig infiltriert waren, nur höchst vereinzelte, nicht mehr mit absoluter Sicherheit, eine Gruppe von Mikrokokken nachzuweisen; ebenso wenig vermochte ich in dem erwähnten gering entzündeten Teile des Orbitalgewebes solche zu entdecken. In den Scheiden der von den Zentralgefäfsen hart am Bulbus peripherwärts abzweigenden Ästchen fand ich vereinzelte Mikrokokken. Da, wo die Choroidea an die Fortsetzung des Pialgewebes des Opticus angrenzt, finde ich gleichfalls kleine Gruppen der Mikroorganismen, die sich nach vorn in das Gewebe der Choroidea fortzusetzen scheinen, nicht in den Perichoroidealraum, in dem ich keine entdecken konnte. Die Hauptmenge, die eigentliche Anhäufung der Mikroorganismen findet sich nun in den Intervaginalräumen beider Optici, sowie der Pial- und den innern Schichten der Duralscheide, sowie dem Pialüberzug des Chiasma. Was das zweite Auge anlangt, so sah ich vereinzelte Mikrokokken in der Scheide der Zentralgefäfse auf der Papille, sowie in einzelnen radiär laufenden Ästchen derselben, nahe der Pia des Opticus; in den Perichoroidealraum waren sie noch nicht vorgedrungen. Die leichte Eiterzellinfiltration der hintersten Skleralschichten, sowie des am hintern Bulbuspol angrenzenden Orbitalgewebes, wo sich nirgends Kokken fanden, ist mit gröfster Wahrscheinlichkeit auf die Diffusion chemisch wirkender Stoffwechselprodukte der Mikroorganismen in

die Umgebung, hier des »Phlogosins«, zurückzuführen, das Leber (Fortschritte der Medizin, 1888, Nr. 12) aus dem gelben Staphylokokkus dargestellt hat.

Beigegebene Zeichnung, von Herrn Peters in Göttingen entworfen, stellt an einem Horizontalschnitt den Gesamtweg der Mikroorganismen in dem Sehnervenapparat dar; der Opticus des infizierten Auges ist defekt dadurch, dafs von einzelnen Stellen zu Querschnitten etwas entnommen wurde; der zweite Opticus ist intakt. Im ganzen ist in der Abbildung nur auf die Mikroorganismen und ihr Verhältnis zu den Scheiden des Sehnerven Rücksicht genommen, die eitrige Infiltration nicht ausgeführt.

Nach diesem ganz unzweifelhaften Befunde kann ich, trotz der Mifserfolge Giffords, nur meine frühere Ansicht über den Weg, den die *Kokken* von einem Auge des Versuchstieres zum andern einschlagen, wiederholen; *ein* positives Resultat wiegt ja hierbei schwerer, als dreiundzwanzig negative.

Das Verhalten des Auges ist nun gegenüber den Kokken und dem Milzbrandbacillus ein durchaus verschiedenes; die erstern wirken bezüglich entzündlicher Reaktion, Eiterinfiltration der Umgebung, bei weitem schneller und intensiver, als die Milzbrandbacillen, welche bei höchst geringer Eitererregung dagegen bedeutend rascher wachsen. Infolgedessen stellt sich nach der Impfung des Glaskörperraums mit den pathogenen Mikrokokken nicht nur rapide Glaskörperinfiltration ein, sondern auch Iritis mit multiplen hintern Synechien und Pupillarexsudat, sowie, was besonders wichtig ist, dichte Lymphzellinfiltration der Zentralgefäfsscheiden und besonders der Hauptstämme. Hierin suche ich, wie auch Gifford, den Grund, dafs die Kokken in den Lymphscheiden der Zentralgefäfse nicht vorwärts kommen, dafs sie nicht wie die Pigmentkörnchen mit dem Lymphstrom an den Gefäfsen entlang in die Orbita hinaus wandern. Teils mag die Anhäufung von Lymphkörperchen mechanisch hemmend auf die Mikroorganismen wirken, teils dadurch, dafs letztere in die Zellkörper aufgenommen werden, wodurch sie unschädlich gemacht werden. Wenn Gifford, der nur die mechanische Verstopfung in Betracht zu ziehen scheint, der Ansicht ist, »die Verstopfung könne

nicht vollständig sein, wie aus der Thatsache hervorgehe, dafs entzündungserregende Produkte, wie die Pigmentkörnchen, durch den Zentralkanal hinausgingen«, so ist das wohl ein Irrtum, insofern sterilisierte Tuschekörnchen sicher nicht als entzündungserregend angesehen werden können, aus ihrem Weg also kein direkter Rückschlufs auf den der Mikrokokken zu machen ist. Hier kommen die Milzbrandbacillen gewifs den Tuschekörnchen am nächsten, da sie keine zu starke Reaktion erzeugen, die ihnen etwaige normale Lymphstromrichtungen versperrt. Aber die rapide Vermehrung, das schnelle und starke Wachstum dieser Bacillen läfst sich doch nicht mit den Tuschekörnchen unter ein Schema bringen; so wachsen sie, nach Gifford, zuweilen entlang den kleinen Ästen der Zentralgefäfse nicht nur bis zur Pialscheide, sondern auch durch diese in den Subvaginalraum, während die Pigmentkörnchen von hier nur bis zum Subpialraum, resp. in die Pia verfolgt wurden; aber auch bei ihrer Ausbreitung in dem infizierten Auge kehren sie sich wenig an vorgezeichnete Lymphbahnen, wie sie ja auch bei ihrem Wege in der zweiten Opticusscheide abwärts, von ihm nicht dem Strom an der Austrittsstelle der Gefäfse folgend, in die Orbita hinausgehend gesehen wurden. Sicher ist nicht abzustreiten, dafs sie, wenn aus dem erstinfizierten Bulbus auf irgend eine Weise, sei es aus der Choroidea direkt, sei es aus dem Perichoroidealraum, sei es durch Vermittelung der radiären Zweige der Zentralgefäfse, in den Intervaginalraum resp. in die Opticusscheiden hinein gelangt, vermöge ihrer vitalen Eigenschaften sich selbständig daselbst, auch gegen den Lymphstrom fortarbeiten *könnten*. — Der Beweis, dafs dies bei den Giffordschen Versuchen nicht *derart* geschah, ist nicht beigebracht. Für die von uns verwendeten pathogenen *Mikrokokken* ist sicher, dafs weder Gifford noch ich dieselben dem Lymphstrom gemäfs, den Zentralgefäfsen im Opticus entlang und in die Orbita hinausgehen sahen;[1] ich betrachte es natürlich als

[1] Es sei hier noch erwähnt, dafs ich auch bei meinen Versuchen mit Impfung tuberkulösen Materials in die Schädelhöhle von Kaninchen, bei hochgradigster doppelseitiger Tuberkulose beider Sehnervenscheiden, niemals — auch nach Monaten nicht — eine tuberkulöse Infektion der Orbita sah.

experimentelles Glück, dafs es mir gelang, sie auf dem von ihnen gewählten Wege, von einem Auge zum andern aufzufinden. Glücklicherweise führt ja auch beim Menschen nur ein kleiner Prozentsatz selbst schwerer infektiöser Verletzungen des Auges zu sympathischer Entzündung des andern; beim Tiere ist es gewifs ebenso, nur in einer kleinen Anzahl von Fällen bleiben wohl die pathogenen Kokken Sieger in dem Kampfe mit den Zellen des lebenskräftigen Organs und treten dann ihre unheilvolle Wanderung an; da ihnen die Reaktion des angegriffenen Gewebes die normalen Bahnen zunächst verlegt, so erkämpfen sie sich andere, auf denen vorwärts zu gelangen sie bessere Chancen haben. Und das ist der weite, dehnbare Zwischenscheidenraum *mit seinen Scheiden*, wo ihrer Vermehrung und ihrem Wachtum freierer Raum gelassen werden mufs. — Was nun den Opticusstamm anlangt, so glaube ich seine Bedeutung als direkte *Leitungsbahn* der *Mikroorganismen* nach meinen neuen Untersuchungen wenn auch nicht ausschliefsen, so doch vielleicht etwas einschränken zu müssen; die Neuritis desselben halte ich zum Teil für reaktive Entzündung durch diffundierende Stoffwechselprodukte der Kokken, die Kokken, die in ihm sich finden, für teilweise gewifs von der Pialscheide her den Septen entlang hier und da hineingewandert.

Wie gelangen nun die Kokken aus dem infizierten Auge in den Zwischenscheidenraum, resp. die Scheiden des zugehörigen Sehnerven? Diese Möglichkeit bieten ihnen drei Wege: 1. von dem Perichoroidealraum des infizierten Auges aus, 2. direkt aus der Choroidea in den Pialüberzug des Opticus, dessen innerste Fasern anatomisch in inniger Beziehung zur Aderhaut stehen, 3. durch die radiär den Opticus durchsetzenden Gefäfschen. Dafs die Kokken den ersten dieser drei Wege einschlagen können, kann ich weder beweisen, noch leugnen; auf den andern beiden habe ich sie direkt gesehen. Die gleiche Möglichkeit besteht natürlich auch für die Milzbrandbacillen.

Glaube ich nun auch, dafs die Giffordschen Versuche mit Milzbrandbacillus für die Frage nach dem Verbreitungswege der »sympathischen« Augenentzündung kaum in Betracht

kommen dürften, so wenig als sie physiologische Lymphbahnen aufdecken, so bin ich doch weit davon entfernt, etwa leugnen zu wollen, dafs auf irgend eine Weise in die Orbita gelangte Mikroorganismen sich von da in die Schädelhöhle weiter verbreiten können. Ich habe im Gegenteil selbst Gelegenheit genommen, andern Ortes (v. Gräfes Archiv XXXI, 4) mit Brückner auf die grofse Notwendigkeit der Verhütung einer Orbitalinfektion wegen der dabei drohenden Meningitis neuerdings aufmerksam zu machen. Ich sehe dabei ganz von dem Hinweis auf die allbekannte Gefahr ab, welche in dieser Hinsicht die spontanen (?) Phlegmonen der Orbita in sich schliefsen.

Jeder Augenarzt kennt, glücklicherweise nicht aus eigener Erfahrung, die traurige Thatsache, dafs einer Enucleatio bulbi tötliche Meningitis folgen kann. Auch auf die verschiedenen hierbei in Betracht kommenden Wege sind wir[1] des nähern eingegangen. Wir haben auch einen zur Sektion und genauen mikroskopischen Untersuchung gekommenen Fall mitgeteilt, wo sich die Scheide des Nervus abducens als die Leitungsbahn für die Mikrokokken erwies, welche letztere durch Platzen des Bulbus bei Ausführung der Enukleation in die Orbita hineingelangt waren. Auch hier sind die Mikroorganismen sicher gegen den Lymphstrom gewandert; bei Zinnober- resp. Tuscheinjektionen in den Subduralraum des Gehirns kann man zwar freie Körnchen nur bis an die Austrittsstellen der Nerven aus den Knochenkanälen nachweisen; weiterhin, wie Quincke angibt, schien der Zinnober stets in rundlichen Zellen der Nervenscheide eingeschlossen. Indes dürfte der Grund hierfür wohl nur in der Enge der betreffenden Lymphwege zu suchen sein, nicht aber anzunehmen, dafs bis zu jener Stelle der Strom abwärts fliefse, von da an aber aufwärts. — Es liegt mir weiter fern, dagegen einen Einwand erheben zu wollen, dafs Mikroorganismen, wenn sie erst in die Schädelhöhle gelangt sind, von dort aus mit dem Lymphstrom in die Intervaginalräume beider Optici hinabgeführt werden — ich habe ja im Gegenteil diese Meinung in jeder Hinsicht zu

[1] Brückner und ich.

befestigen gestrebt[1] — nur fällt die so entstehende Augenaffektion nicht in das Gebiet der »sympathischen« Entzündung, sondern der Neuritis optica bei Meningitis. Der wesentliche Unterschied zwischen beiden Affektionen ist: dafs bei der durch infizierte Cerebrospinalflüssigkeit von der Schädelhöhle aus entstehenden Neuritis optica beide Augen von dieser gemeinschaftlichen Quelle aus affiziert werden und eine vorgängige Meningitis da sein mufs, während bei der »sympathischen« Augenentzündung die schon an einen vorbestimmten Weg gebundenen, von einem Auge aus aufsteigenden Infektionsträger durch die Richtung des Lymphstromes nur in dieser Bahn auch zum andern Auge abwärts erhalten werden, eine begleitende Meningitis die seltenste Ausnahme ist; im ersten Falle stammen die Mikroorganismen *beider* Sehnervenbahnen aus der Schädelhöhle,[2] im zweiten Falle die *beider* direkt aus dem ersterkrankten Bulbus.

Dafs bei Giffords Anschauungen von dem Wesen der sympathischen Augenentzündung die Schwierigkeiten nicht geringere werden, als bei den meinigen, sondern bedeutend erheblichere, liegt auf der Hand. Während mir nur zu erklären blieb, warum bei dem Tierversuche (wie bei der menschlichen Erkrankung) die Meningitis fast regelmäfsig ausbleibt, steht Gifford nicht nur vor derselben, nur noch wesentlich erhöhten Schwierigkeit bezüglich der Meningitis, sondern ihm bleibt aufserdem das in *allen Fällen* sympathischer Ophthalmie ausnahmslos konstatierte Fehlen jeglicher Symptome einer Orbitalaffektion zu erklären,[3] sowie die ausbleibende Reaktion des ersterkrankten Auges auf die zweite Infektion, der es nach seiner Annahme gleichzeitig mit dem zweiten Auge vom Schädel her wieder ausgesetzt ist. — Die scheinbare Schwierigkeit, dafs die Mikroorganismen nach meiner Anschauung aufwärts gegen den Lymphstrom gehen, ist bei Gifford nicht beseitigt; denn auch bei ihm

[1] *Über die Neuritis optica etc.* Jena 1887. (G. Fischer.)

[2] Wie Gifford auch für die sympathische Augenentzündung will, indirekt aus dem ersten Bulbus.

[3] In dem Falle O. Beckers (Archiv für Psychiatrie, XII) wurden die Orbitae jedenfalls intakt gefunden, da über dieselben weiter nichts erwähnt wird.

gehen sie in der Orbita gegen den Lymphstrom, wie meine Pigmentversuche ergeben.

Das Fehlen einer Meningitis ist bei meiner Anschauung nicht gar zu schwer zu erklären. Die Mikroorganismen kommen in der Schädelhöhle, an die Pia des Chiasma sich haltend an; es bedarf nur des geringen Anstosses seitens der nach unten gehenden Lymphströmung sie in dieser Bahn an dem Gewebe, dem sie bereits anhaften, festzuhalten[1] — die Anschauung Giffords verlangt, dafs sie sich der *Cerebrospinalflüssigkeit beimengen*, um von dieser erst in die Opticusbahnen hinabgeführt zu werden; dafs in letzterm Falle keine Meningitis eintreten soll, ist also bei weitem mehr zu verwundern, resp. schwieriger zu verstehen, als wie im erstern. Und was endlich eine erneute Infektion des ersterkrankten Auges anlangt, die bei Adoption des von Gifford supponierten Weges unbedingt stattfinden *mufs*, so nimmt Gifford die Theorie zu Hilfe, dafs in den Fällen, wo das erste Auge endlich das beste bleibt, dasselbe von der primären Entzündung eine gewisse Immunität erworben habe, wodurch seine Zellen den von der Schädelhöhle kommenden Kokken eine stärkere Resistenz bieten, als die noch unberührten Zellen des zweiten Auges.« Ich habe Kaninchen in Zwischenräumen von einigen Wochen, von der gleichen Staphylokokkuskultur wiederholentlich in das gleiche Auge injiziert, und jedesmal frische entzündliche Reaktion erhalten. Es ist ferner von der menschlichen Pathologie her bekannt, dafs gerade Augen, die einmal einen infektiösen schweren Prozefs durchgemacht haben, bei geringen Veranlassungen den erloschen geglaubten Prozefs wiederholt aufflackern lassen (ersterkrankte Augen), dafs gerade die Bösartigkeit der Entzündung des zweiten Auges in den beständigen Recidiven liegt, dafs in sehr vielen, wenn auch durchaus nicht allen,

[1] Es kommt dabei wohl auch in Betracht, dafs die Mikroorganismen durch den Aufwand an Kraftleistung, den sie stromaufwärts verbraucht haben, sicherlich auch wirklich kraftloser an der Hirnbasis ankommen. Damit wird das geringe Mafs der Lymphzellinfiltration an der pia mater der Basis in nächster Umgebung des Chiasma, das stets vorhanden ist und das wohl fast immer intra vitam symptomlos bleibt, besser verstanden, sowie auch das leichtere Nachgeben der Organismen gegenüber dem Lymphstrom, der sie nach dem zweiten Auge hinunterleitet.

Fällen dem Ausbruch einer sympathischen Entzündung des zweiten Auges oft wochenlang eine frische entzündliche Reizung des scheinbar längst zur Ruhe gekommenen ersten, früher erkrankt gewesenen Bulbus *vorhergeht*, nicht mit ihr gleichzeitig eintritt oder ihr folgt.

Gifford beseitigt also mit den Worten, »dafs vielleicht auch beim Menschen ein gleicher Lauf existiere«, wie er ihn für das Kaninchen annimmt, nicht nur nicht die geringen Schwierigkeiten meiner Anschauung, sondern schafft grösfere, neue.

Die Thatsache, dafs die Milzbrandbacillen in den Perichoroidealraum des zweiten Auges eindringen, ist gewifs von Wert für die Infektion des Uvealtraktus dieses Auges. Habe ich auch die Kokken in den von mir mikroskopisch untersuchten Experimentalfällen nicht bis dahin vordringen sehen, so bin ich doch der Überzeugung, dafs sie gewifs auch diesen Weg einschlagen werden, der einfach der Fortsetzung des von ihnen im Opticusscheidenraum bereits zurückgelegten entspricht. Bei alledem werden sie doch immer erst eine Perineuritis optica bereits hervorgerufen haben, ehe sie den Uvealtraktus infizieren können. Hier ist eben streng das klinische Bild der Erkrankung von dem anatomischen zu scheiden. Dafs von der Infektion der Sehnervenscheide des zweiten Opticus aus am bulbären Ende eine Infektion auch der Sehnervenpapille eintritt, ist ganz zweifellos, und die Bedeutung der sympathischen Neuroretinitis, wie die später anzuführende Litteratur erweisen wird, nicht so gering, wie Gifford sie anschlägt. Ich sah bei den Versuchstieren Mikrokokken an einzelnen radiär verlaufenden Ästchen der Zentralgefäfse, nahe der Pia, am bulbären Ende des zweiten Auges, sowie vereinzelt in der Scheide der Zentralgefäfse selbst. Damit scheint mir der Weg der Papilleninfektion von der Pialscheide her gegeben. In dem einzelnen Falle hängt es von der Geschwindigkeit ab, mit der sich der Prozefs in der Papille verbreitet, gegenüber dem Weiterschreiten und der Ausbreitung desselben im Uvealtraktus, ob das ophthalmoskopische Bild einer Neuritis oder das einer Choroiditis resp. Cyklitis klinisch als das primäre erscheinen wird. Ich habe schon in meinen frühern Arbeiten auf die grofse Geschwindigkeit hingewiesen, mit der die Aderhautaffektion am zweiterkrankten Auge sich ausbreitet, die in

gar keinem Verhältnis zu derjenigen steht, mit der die Papillenschwellung ihren Fortgang nimmt; — damals schon sagte ich, es erscheine mir dieser Umstand darum besonders erwähnenswert, weil ich mir danach sehr wol vorstellen könnte, dafs die ersten Symptome beim Ausbruch einer »sympathischen« Ophthalmie in der Aderhaut sichtbar werden könnten, während der weit langsamer sich entwickelnde Prozefs im intraoculären Sehnervenende zeitlich später für uns erkennbar würde; ich fügte ferner hinzu, dafs es theoretisch, nach der Art der experimentellen Propagation des sympathischen d. h. entzündlich wandernden Prozesses in der Sehnervenbahn nicht nur denkbar, sondern sehr wahrscheinlich sei, dafs einmal diese sogenannte sympathische Ophthalmie von dem Scheidenraum resp. der innern Opticusscheide aus, zeitlich früher die Aderhaut infiziere, wo sie sich rapide verbreite, als die *Substanz* der Papille. Ich habe jetzt noch genau die gleiche Ansicht hierüber; nur dafs ich damals für die Aderhautinfektion vorzüglich den Weg von der Pialscheide des Opticus direkt in das innig damit zusammenhängende Gewebe der Choroidea betonte, während ich jetzt durchaus nicht anstehe auch dem von Gifford hierfür beanspruchten Weg in den Perichoroidealraum seine volle Berechtigung zu lassen. Sollte man nicht angesichts der bedeutungsvollen Untersuchungen Lebers (Fortschritte der Medizin 1888. Nr. 12) über die Entstehung der Entzündung und die Wirkung der entzündungserregenden Schädlichkeiten auch daran denken, dafs gelöste Stoffwechselprodukte der am bulbären Ende sich anhäufenden Mikroorganismen rapide in den Perichoroidealraum resp. die Choroidea eindringen und so schnell zu diagnostizierbarer Entzündung des Uvealtraktus führen, bevor an der Papille selbst *ophthalmoskopisch sichtbare* Veränderungen auftreten?

Unter meinen erst ganz kürzlich ausgeführten Tierexperimenten befindet sich eines, welches mich gleichzeitig Veränderungen der Choroidea und Papille am zweiten Auge erkennen liefs. Aus einem wegen sympathischer Ophthalmie enukleierten, durch Verletzung zu Grunde gegangenen Bulbus, den mir Kollege Pedraglia freundlichst überliefs, züchtete ich weifsen Staphylokokkus pyogenes. Von dieser

Kultur impfte ich einem aufsergewöhnlich grofsen gelben Kaninchenbock in den Glaskörper des linken Auges. Das Resultat war eitrige Glaskörperinfiltration und starke Iritis, später auch weiche Katarakt auf dem infizierten Auge. Nach vierzehn Tagen bemerkte ich am untern Rande der Papille des zweiten Auges eine leichte Verschleierung; gleichzeitig in der untern Hälfte der Choroidea neben einzelnen rötlich gelben rundlichen Fleckchen kleine miliare, grauweifsliche, schwach prominierende Heerde. Nach weiteren zehn Tagen waren diese verschwunden, während an ihre Stelle gelbliche, nicht prominente, rundliche Heerde von etwa doppelter Gröfse getreten waren, die teils am Rande, teils im Zentrum etwas schwarzes Pigment aufwiesen. Der untere Rand der Papille war dabei matt, trübe, noch immer leicht verschleiert. Im Laufe der nächsten Wochen bildete sich die Papillenaffektion zurück, ohne Spuren zu hinterlassen; neue Heerde waren an der Choroidea nicht aufgetreten; die alten machten ihre weiteren Veränderungen durch zu gelben Entfärbungsheerden mit kleinen Pigmentklumpen im Zentrum, und zum Teil geringer Pigmentierung am Rande, und damit war offenbar die »sympathische« Affektion dieses zweiten Auges abgelaufen, d. h. die lebenskräftigen Zellen im Kampfe mit den künstlich eingebrachten Schädlichkeiten Sieger geblieben. Das Tier blieb sonst gesund, und ich habe mich nicht entschliefsen können, es für die anatomische Untersuchung zu opfern, sondern habe es des klinischen Bildes wegen bisher am Leben gelassen.

Bislang war in dem experimentellen Teile meiner Auseinandersetzung von den Ciliarnerven, denen früher eine Hauptrolle bei der Entstehung der »sympathischen« Ophthalmie zugeteilt war, gar nicht die Rede. Es läfst sich nun aber auch in der That nur negatives über ihr Verhalten aussagen. Ich habe früher, und so ging es andern Experimentatoren auch, mir die vergeblichste Mühe gegeben durch Verletzungen in der Ciliargegend, Einheilung von Ciliarkörper in Wunden, Einbringung fremder Körper in denselben irgend eine Erscheinung von Entzündung am zweiten Auge hervorzurufen. Alle Versuche derart schlugen fehl, bis eben die Vermutung auftauchte, es sei nicht die Verletzung als solche, welche unheilbringend wäre,

sondern die Komplikation mit Verunreinigung durch septische Materie. Und als die Versuche nach dieser Richtung geändert wurden, waren sie zwar von Erfolg gekrönt, aber dabei zeigte sich, dafs die Fortleitung von einer andern Bahn, als der der Ciliarnerven übernommen wurde. Letztere zeigten pathologisch-anatomisch nie mehr, als am infizierten Auge eine mäfsige oder stärkere Rundzelleninfiltration, wie sie eben dem Grade der im betreffenden Bulbus überhaupt aufgetretenen Entzündung entsprach; bei dem in Frage kommenden Fortleitungsprozefs erwiesen sie sich vollständig unbeteiligt. So drängte also das Resultat des Tierversuches durchaus zur Ausschaltung der Ciliarnerven als bei dem »sympathischen« Entzündungsprozefs irgendwie beteiligt. Aus dem Gebiete der »sympathischen *Augenentzündung*« sind die Ciliarnerven nach dem Tierversuche zu verweisen und damit auch der Name aufzugeben, der dieser Erkrankung anhängt, die danach mit der rätselhaften »Sympathie« nichts zu thun hat; dem beim Experiment beobachteten Vorgange entspricht wohl am besten die Bezeichnung als *ophthalmia migratoria*.

Ich glaube dafs es statthaft ist, aus den Ergebnissen der Tierversuche einen Rückschlufs auf die Pathogenese der menschlichen »sympathischen« Ophthalmie zu machen, da die anatomischen Grundzüge der in Frage kommenden Organe bei Mensch und Kaninchen keine prinzipiellen Verschiedenheiten zeigen; dafs auch für den Menschen der Sehnervenapparat als Leitungsbahn für die Krankheitserreger anzusehen ist und dafs letztere in der überwiegenden Mehrzahl der Fälle Mikroorganismen sind; nur selten, wenn überhaupt, dürften hier chemische Reize als Entzündungserreger in Frage kommen. Es ist nun an der Zeit zunächst durch die pathologisch-anatomische Untersuchung solcher menschlicher Augen, welche Veranlassung zur »sympathischen« Entzündung gegeben haben, festzustellen:

1. ob in diesen Augen pathogene Mikroorganismen enthalten sind,
2. dafs Neuritis resp. Perineuritis optica besteht.

Weiterhin mufs gezeigt werden, dafs auch zweiterkrankte, sogenannte sympatisch entzündete Augen pathogene Mikroorganismen bergen; endlich bleibt nachzuweisen, in wie weit auch die klinischen

Thatsachen mit den durch die pathologische Untersuchung gewonnenen in Einklang gebracht werden können. —

Meines Erachtens war bis zum Jahre 1884, wo ich meine Untersuchungen über den pathologisch-anatomischen Befund einer Reihe von Augen veröffentlichte, die wegen Erregung »sympathischer« Entzündung enukleiert waren und Mikroorganismen enthielten, der sichere Beweis[1] dafür von keiner Seite erbracht, dafs derartige Augen der Sitz von Mikroorganismen gewesen sind. Was ich in der Litteratur vorher darüber vorfand, stelle ich zunächst voran:

1881 berichtete Snellen auf dem internationalen Kongrefs zu London, dafs er in einem wegen Gefahr sympathischer Erkrankung enukleierten frisch verletzten Auge, um die Eingangsnarbe und in der Scheide des Opticus sich lebhaft bewegende Körper gefunden habe — apparently micrococci.

1881 bringt Leber[2] den Sektionsbefund eines früher neurotomierten, durch Verletzung verloren gegangenen Auges, das später wegen Erregung sympathischer Ophthalmie enukleiert wurde; der Bericht endet: »Kleine Stückchen des Zwischenscheidengewebes, wie auch der atrophischen Nervensubstanz, in frisch gekochter $^3/_4$%iger NaCl-Lösung zerzupft, zeigen bei starker Vergröfserung zahllose, feinste, lebhaft bewegliche Körperchen. Ihre Gröfse ist verschieden und geht bis an die Grenze der Sichtbarkeit, auch die Form ist ungleich; die Gebilde sind teils isoliert, teils zu zwei oder mehreren aneinander hängend; überall erhält man aber durch lebhafte, drehende kreisende Bewegungen und Formveränderungen den Eindruck des Lebendigen. Dieselben Körperchen finden sich in grofser Menge auch in dem Inhalt des frisch eröffneten Bulbus.«

1882 fanden Abraham und Story[3] in den Opticusscheiden eines enukleierten Bulbus, bei Untersuchung in physiologischer Kochsalzlösung mikrokokkenartige, sich bewegende Körper; auch in dem

---

[1] d. h. der durch Anwendung unserer jetzigen Färbe- resp. Kulturmethoden unzweifelhafte.

[2] v. Gräfes Archiv für Ophthalm. XXVII. I. pag. 340.

[3] Dubl. journ. of. med. sciences. p. 152.

Glaskörper waren zahlreiche, teils ovale, in der Gröfse schwankende Körper, welche die Autoren als Kokken ansprechen.

Meine eigenen Untersuchungen, teils frühere,[2] teils neue, habe ich wie folgt zusammengestellt, und schicke nur noch voraus, dafs nicht *alle* Augen auf Mikroorganismen untersucht wurden, da bei denjenigen Präparaten, welche gar zu alt waren oder geöffnet in Müllerscher Flüssigkeit aufbewahrt waren, von vornherein, etwaiger späterer Verunreinigungen in der Konservierungsflüssigkeit wegen, von einer solchen Untersuchung, als doch nichts beweisend, Abstand genommen wurde. Bei letztern legte ich besonders Gewicht auf die pathologisch-anatomische Beschaffenheit des Opticusstumpfes und seiner Scheiden.

1. Karl Krellmann, 8 Jahre alt, bereits von Leber (v. Gräfes Archiv, XXVII. I. pag. 340) mitgeteilt, dessen damalige Angaben ich hier wiederhole, wird am 22. September 1878 hier vorgestellt. Stichverletzung vor 5 Wochen am rechten Auge durch eine Schusterahle am untern Hornhautrande mit Einklemmung der Iris. Der Stich mufs bis in den Glaskörper eingedrungen sein, da man durch die klar gebliebene Linse von unten her einen goldgelben, teilweise vaskularisierten Strang in den Glaskörper sich hineinziehen sieht. Augengrund nach oben zu erleuchten. S = Finger in 1—2 Fufs. Geringe Entzündungs-Erscheinungen. Anfangs auf Kataplasmen Besserung; später wieder Verschlimmerung mit stärkerer Trübung des Glaskörpers, Verlust des Sehvermögens bis auf ungenügenden Lichtschein, ohne Druckempfindlichkeit. Neurotomia optico ciliaris, 15. November, also circa drei Monate nach der Verletzung; Bulbus vollkommen unempfindlich, fast ganz abgeblafst, leicht phthisisch. — Am 22. Mai 1881 kommt Patient wegen Abnahme des Sehvermögens links, die erst seit sechs Wochen bestehen soll. Iritis ganz vom Aussehen der sympathischen: Pupille mittelweit, von einer zarten Membran bedeckt, ihr Rand von sehr zahlreichen feinen Synechien fixiert, Iris verfärbt, von einzelnen radiären Gefäfsen durchzogen, Kammer seicht, Augengrund kaum zu erkennen, geringe

[2] Von mir bereits veröffentlichte.

Injektion. S = $^{20}/_{200}$ Se. frei. Der rechte Bulbus stark verkleinert, hart, die Umgebung der Narbe für Sondendruck etwas empfindlich, Sensibilität ganz wiederhergestellt. Bei der jetzt erfolgenden Enukleation des rechten Auges wurde ein Stückchen des Opticus mit entfernt, welcher dem hintern Umfang des Bulbus, aber nur durch Bindegewebe adhärierte; die Nervensubstanz war vollkommen grau, durchscheinend, nur etwas über 2 Millimeter dick, die Scheide schlaff und das Zwischenscheidengewebe leicht hypertrophiert. Leber fügt ferner hinzu:[1] »Kleine Stückchen des Zwischenscheidengewebes, wie auch der atrophischen Nervensubstanz, in frischgekochter $^3/_4$ % NaCl-Lösung zerzupft, zeigen bei starker Vergrößerung zahllose feinste lebhaft bewegliche Körperchen. Ihre Größe ist verschieden und geht bis an die Grenze der Sichtbarkeit; auch die Form ist ungleich; die Gebilde sind teils isoliert, teils zu zwei oder mehreren an einander hängend; überall erhält man aber durch lebhafte, drehende, kreisende Bewegungen und Formveränderungen den Eindruck des Lebendigen. Dieselben Körperchen finden sich in großer Menge auch in dem Inhalt des frisch eröffneten Bulbus.« Gefärbte Präparate wurden damals nicht angefertigt.

Ich untersuchte den inzwischen gehärteten Bulbus jetzt genauer. Derselbe ist hochgradig phthisisch, vordere Kammer total aufgehoben; totale vordere und hintere Synechie; Linse geschrumpft; partielle Ablösung von Netzhaut und Aderhaut. Glaskörper, Iris, Ciliarkörper und Choroidea stark von Eiterzellen durchsetzt. *Die Scheiden des Opticus hypertrophisch, besonders das Zwischenscheidengewebe, gleichzeitig reichliche Kerninfiltration in Scheide und Stamm des Nerven, der partiell atrophisch ist. Mit Anilinfarben gelingt es im Bulbusinhalt — also dem infiltrierten Glaskörper — einzelne, sowie Doppelkokken, sowie zu kleinen Perlschnüren aufgereihte Kokken zu färben; ferner auch im Opticus und Scheidenraum neben Kokken, die einzeln und in kleinen Reihen angetroffen werden, wohl charakterisierte Doppelstäbchen, kurz und dick, ab und zu durch ungefärbte Partieen unterbrochene, wie Sporenbildung.*

[1] Von oben nochmals wiederholt.

PR 1 7 1920
LIBRARY

2. Johannes Sellmann. *Links* im Januar 1881 Verletzung durch ein Stück Holz bei gleichzeitig bestehender Thränensackblennorrhoe. *Rechts:* Sehstörung am 23. Mai desselben Jahres; zahlreiche hintere Synechieen, Vorbucklung der Iris, Beschläge der Descemeti, Ciliarinjektion. Enukleation L.; Versuch einer Iridektomie R.; Kolobom geht aber wieder zu, so dafs das Sehvermögen auf guten Lichtschein bei unsicherer Projektion reduziert bleibt. *Ophthalmoskopisch:* keine Notiz, jedenfalls Untersuchung nicht thunlich gewesen.

L. Bulbus ganz klein, phthisisch; Bulbusinhalt besteht aus einem Konvolut von Pigment, ferner, wie es scheint Blut, abgelöster Netzhaut und infiltriertem resp. verdichtetem Glaskörper. Nach aufsen, dicht hinter der Gegend des Ciliarkörpers Ausgänge früherer Skleralperforation; Sklera unterbrochen, Lücke durch Narbengewebe ausgefüllt; Hornhaut stark abgeflacht, totale hintere und vordere Synechie.

Mikroskopisch besteht der Bulbusinhalt aus Blut, Eiterkörperchen, Gefäfsen, Pigment, jungem Bindegewebe in Zügen, degenerierter Netzhaut. *Papillengerüst* hypertrophiert, starker Kernreichtum. Choroidea an der Papille um vielfaches verdickt durch *Infiltration mit Eiterzellen, die sich in den Opticus und seine Scheiden hineinerstreckt: sowohl beide Scheiden, äussere und innere sind mit Eiterkörperchen durchsetzt,* als auch im *Zwischenscheidenraum* neben Endothelwucherung *Eiterkörperchen sich angehäuft* finden. — Auf *Mikroorganismen* wurde wegen des Alters des Präparates, das dabei gleichzeitig nicht sehr wohl konserviert aussah, nicht untersucht, da etwaige Verunreinigung des Bulbus durch die Erhärtungsflüssigkeit nicht sicher ausgeschlossen werden konnte.

3. C. Uhlendorff. *L.* am 11. Juni 1876 Verletzung durch ein gegen das Auge geflogenes Eisenstück. Perforierende Hornhautwunde, Katarakt, Prolapsus iridis et corp. vitrei. Iris und corp. vitreum werden abgetragen, soweit sie prolabiert sind, die Wunde durch Goldsutur vereinigt. Am folgenden Tage Sutur wegen etwas Chemosis entfernt. Patient am 28. Juni mit geringem Reizzustand, da er hier zu Haus ist, aus der Klinik entlassen. Am 16. Juli

zuerst am rechten, gesunden Auge leichte Lichtscheu; am 17. Kammerwasser trüb, hintere Synechien, Papille *ziemlich* deutlich sichtbar und, wie es scheint, keine Netzhauthyperämie. Enucleatio bulbi L. Langsame Heilung R.; später immer wieder Recidive mit persistierender breiter hinterer Synechie nach unten. — L. *Bulbus:* Cyklitis mit starker Verdickung des Ciliarkörpers; hintere Glaskörperablösung des verdichteten, aber nicht eitrigen Glaskörpers. Choroidea stark verdickt zum Teil durch Blut abgelöst, ganz dicht mit Eiterzellen infiltriert; *Papille geschwollen und von Eiterkörperchen durchsetzt, die Zentralgefäfse reichlich von Eiterzellen eingescheidet, Sehnervenscheidenraum von solchen angefüllt, ebenso das Scheidengewebe und der Sehnervenstamm von ihnen durchsetzt. — Im Opticus und seinen Scheiden typische Einzel- und Doppelkokken; ebensolche im Bulbus an der der Narbe benachbarten Partie des Ciliarkörpers.*

4. Wieners. *L.* Verletzung durch den Stofs mit einem Kuhhorn im September 1879. Die erste Sehstörung am rechten Auge im Frühjahr 1880 bemerkt. Bei hiesiger Vorstellung am 4. August 1880 R. Pupillarmembran, Trübung der tieferen Hornhautschichten; augenblicklich injektionsfrei. L. Phthisis bulbi. Sofortige Enucleatio bulbi sinistri. Darnach R. keine Besserung. *L.* Kleiner phthisischer Bulbus; Skleralnarbe; Cornea mit Iris, dem nach vorn gezogenen Ciliarkörper, Linsenresten und Teilen der total abgelösten Retina verwachsen; Glaskörperrest zu steifer Gallerte geronnen, grofses subretinales Exsudat. *Mikroskopisch*: Ciliarkörper, Choroidea und vorderste Glaskörperpartien stark eitrig infiltriert. *Papille, ihr anliegende Choroidea, ebenso Opticusstamm und Scheiden reichlich mit Eiterzellen durchsetzt.* Wegen des sonstigen Aussehens des Präparates von Untersuchung auf Mikroorganismen abgesehen.

5. Elisab. Herold. *L.* Stofs mit einem Brett am 10. Mai 1878. Nach circa 4 Monaten *R.* zuerst Sehstörung bemerkt, kommt am 6. Dezember 1878 zur Vorstellung mit L. phthisis bulbi, *R.:* leichte violette Verfärbung der Sklera am ganzen Hornhautumfang, geringe Ciliarinjektion, hintere Synechien, zahlreiche

Beschläge der Descemeti. Enucleatio bulbi sinistri, danach R. keine Besserung. —

L. *Bulbus:* phthisisch; Iris und Ciliarkörper verdickt, besonders nach innen, wo der Ciliarkörper ganz an die Linse herangezogen und hier mit Zonula und vorgezerrter abgelöster Netzhaut zu fester Masse verbunden scheint. (Stelle der Bulbusperforation bei der Verletzung.) Glaskörper zu gallertiger Masse geronnen; Netzhaut in toto abgelöst; viel subretinales Exsudat. Papille leicht geschwollen. Linse resp. vordere Kapsel an einer Stelle gelblich belegt. *Mikroskopisch:* Iris, Ciliarkörper, Choroidea, der gröfste Teil des Glaskörpers stark eitrig infiltriert; die *Papille leicht geschwollen, ihr Bindegewebsgerüst hypertrophisch; vermehrte Kerninfiltration; um die Zentralgefäfse, besonders die vena centr. retin. Anhäufung von Eiterzellen. Äufsere Opsicusscheide verdickt, ebenso Zwischenscheidengewebe, Endothel der Arachnoidealbalken besonders gewuchert. Mikroorganismen wurden mit zweifelloser Sicherheit an den darauf untersuchten Stellen nicht gefunden.*

6. Remus. Sehr altes Präparat, trägt Datum 31. 5. 1867. enukleiert wegen sympathischer Ophthalmie des andern Auges. *R. Auge:* normal grofs, Iris und Ciliarkörper etwas verdickt, totale hintere Synechie; geringe Ablösung von Netzhaut und Aderhaut. (arteficiell?) Glaskörper verdichtet und von hinten abgelöst, am hintern Rande leicht gelblich gefärbt. *Mikroskopisch:* Glaskörper teilweis eitrig infiltriert; ebenso Iris, Ciliarkörper und Choroidea von Eiterzellen durchsetzt; letztere an der Papille um vielfaches durch Eiterinfiltration verdickt; Retina besonders an der Papille zeigt Wucherung des Stützapparates. *Papille stark geschwollen, Bindegewebsgerüst sehr hypertrophiert; Scheidenraum des Opticus weit, Scheidengewebe verdickt. Ueber Kerninfiltration des Opticus läfst sich nichts aussagen, da, wohl wegen des Alters des Präparates sich keine Kernfärbung im Opticus erzielen läfst. Da das Auge jahrelang offen in Müllerscher Flüssigkeit gelegen hat, wird von Untersuchung auf Mikroorganismen abgesehen.*

7. Auge ohne Namen mit Bezeichnung: adhaer. Leukom, phthisis bulbi, enukleiert 13. 3. 1870 wegen sympathischer Oph-

thalmie des andern. *Bulbus:* nur wenig verkleinert; adhaer. Leukom; Ciliarkörper verdickt und abgelöst; Glaskörper verdichtet zu einem kleinen von der total abgelösten Netzhaut umfafsten dreieckigen Stückchen; viel subretinales Exsudat, glänzend von Cholestearinkrystallen. *Mikroskopisch:* Iris, Ciliarkörper, Aderhaut reichlich von Eiterzellen infiltriert; ebenso der Glaskörperrest, sowie der sich anschliefsende degenerierte Netzhauttrichter. Auch leichte Gewebsatrophie des gesamten Uvealtraktus. *Papille nicht erhalten, dagegen ein circa 3,5 mm langes Stück Opticus; derselbe ist sehr zellenreich, Scheiden verdickt, innere Scheide hie und da von Eiterkörperchen durchsetzt. Zwischenscheidengewebe gewuchert. Präparat offen jahrelang in Müllerscher Flüssigkeit; deshalb auf Mikroorganismen-Untersuchung verzichtet.* —

8. Sofie Krüger. R. Auge verloren während des Puerperiums, wahrscheinlich durch Konjunktivalblennorrhoe von einem Fluor infiziert. Patientin weifs nicht anzugeben, wann das linke Auge erkrankte, doch soll das rechte einige Wochen vorher gerötet und schmerzhaft gewesen sein. Kommt am 27. 6. 73. Links: geringe Ciliarinjektion, zirkuläre Synechie, Pupillarmembran, Vorbucklung der Iris. Guter Lichtschein. Das ganze Bild scheint charakteristisch für sympathische Entzündung. Deshalb Enucleatio bulbi dextri. Iridektomie links ohne Erfolg für das Sehvermögen.

Nur eine Hälfte des Präparates ist vorhanden. Danach Bulbus verkleinert, vordere Kammer aufgehoben; starke Verdickung des Ciliarkörpers; Linsenreste, verdichteter Glaskörper, abgelöste Netzhaut in ihren vorderen Abschnitten zu einem Konvolut verschmolzen. Retina total abgelöst, viel subretinales Exsudat. *Mikroskopisch:* Uvealtraktus in toto von Eiterzellen durchsetzt, besonders die Choroidea in unmittelbarer Nachbarschaft der Papille, ebenso der Glaskörper, mit den Resten von Linsensubstanz und der degenerierten Retina. In der Gegend der Linse ist aufser Linsenfasern viel junges, vaskularisiertes Bindegewebe, sowie grofse (myelinhaltige?) Zellen, vielfach gefaltete Linsenkapsel. *In der Papille starke Bindegewebswucherung; mäsfige Zellinfiltration des Opticusstammes; Wucherung des Zwischenscheidengewebes, sowie Infiltration der innern Scheide*

mit Eiterzellen; auf Mikroorganismen nicht untersucht, da offene Bulbushälfte in Müllerscher Flüssigkeit.

9. Dörnte. *L.* Verletzung durch eine Stange. Nach 10 Wochen R. Lichtscheu, verfärbte Iris, Beschläge der Descemeti, bald vollständiger Pupillenverschlufs. Enucleatio bulbi sinistri, wonach anfangs Besserung, später wieder Recidive mit zunehmender Verschlechterung des zweiterkrankten Auges. Wiederholte Iridektomie-Versuche, sowie Extraktion der später aufgetretenen Katarakt, führen schliefslich zur Phthisis bulbi.

L. Bulbus verkleinert; Corneoskleralnarbe am äufseren Hornhautrande; Iris und Ciliarkörper stark verdickt, besonders in der innern Bulbushälfte; ebenso die hier in starke papillenartige Falten gelegte Choroidea. Netzhaut strangförmig abgelöst, in der äufsern Bulbushälfte am obern Drittel etwas abgerissen, so dafs der vorderste Theil der abgelösten Netzhaut von der Verbindung mit der übrigen Retina losgerissen nach der Corneoskleralnarbe resp. dem daselbst auch adhärierenden verdickten Ciliarkörper im Bogen hingezogen erscheint. Linse erscheint normal; der hinteren Kapsel adhärieren die vordere stark gefaltete Partie der abgelösten Netzhaut, sowie wohl cyklitische Schwarten; dunkelschwärzlich gefärbtes subretinales Exsudat. *Mikroskopisch*: Iris, Ciliarkörper und Choroidea dicht mit Eiterkörperchen durchsetzt, nicht minder die abgelöste Retina. *An der Papille wird die Choroidea ganz enorm durch dicht gedrängte Eiterzellen verdickt, sogar die ihr unmittelbar anliegenden innersten Skleralschichten sind eitrig infiltriert. Diese dichte Eiterzellinfiltration setzt sich direkt sowohl in äufsere und innere Opticusscheide, sowie in den Zwischenscheidenraum fort, der mit Eiterkörperchen angefüllt ist; ebenso ist die Wandung der Zentralgefäfse von Eiterzellen durchsetzt, die sich auch in den Opticusstamm hinein verbreiten. Das Präparat war offen in Müllerscher Flüssigkeit, deshalb auf Mikroorganismen-Untersuchung verzichtet.*

10. Cäcilie Madeheim. Rechts Verletzung durch Scheerenstich am 19. 9. 1873; kam bald darnach zur Klinik: *Rechts* adhärente Hornhautnarbe von der Mitte nach aufsen bis in die Sklera

reichend, starke Irisvaskularisation, buckelförmige Vortreibung der Iris nach unten, Katarakt; keine Druckempfindlichkeit, Iridektomie-Versuch nach aufsen, als am 5. 11. 1873 links Iritis begann und die Enukleation des rechten verringert wurde, am 8. 11. wurde links ophthalmoskopiert und leichte Hyperämie der Retinalgefäfse notiert. Nach der Iridektomie rechts langdauernder Reizzustand, während links Schwankungen, endlich schwere Iridocyklitis; dann erst Enukleation rechts gestattet am 11. 2. 1875.

Rechter Bulbus: adhärente Hornhautnarbe, dicht am Linsenrand vorbei durch den Ciliarkörper sich fortsetzend. Linse nach dieser Seite hingezogen, blutige Masse in der vorderen Kammer; Ciliarkörper in toto verdickt; Retina total abgelöst; subretinales Exsudat; Aderhaut gleichfalls partiell abgehoben (artefiziell?) *Papille geschwollen, stark von Eiterkörperchen durchsetzt; ebenso die ihr anliegende Choroidea. Von hier geht die Infiltration von Eiterzellen direkt in den Scheidenraum, sowie auf den Opticusstamm über; gleichfalls eitrig infiltriert ist der Ciliarkörper, mäfsig der Glaskörper.*

In der Ciliargegend, besonders den hier anliegenden Glaskörperpartien in der Umgebung der Perforationsnarbe, Gruppen runder Kokken nnd Doppelkokken, die sich mehr der Stäbchenform nähern. Im Opticus nichts sicheres von parasitären Elementen gefunden.

11. Clemens. Auge von A. v. Gräfe enukleiert. Beiderseits Extraktion von Katarakt; Enukleation eines Auges, das zwei Monate vorher extrahiert war, wegen sympathischer Affektion des andern. *Bulbus:* phthisich; Iris an der Kornealextraktionsnarbe adhärent; von Kolobom nichts zu sehen; Glaskörper gelblich infiltriert; Ciliarkörper stark verdickt; strangförmige Netzhautablösung, partielle Aderhautablösung durch Blut; Opticusstamm von 5 mm Länge. — *Mikroskopisch:* Ciliarkörper und Glaskörper stark eitrig infiltriert, Choroidea sehr mäfsig. *Papille reichlich von Eiterkörperchen durchsetzt, ebenso der Opticusstamm in seiner ganzen Länge; die Scheiden stark verdickt, Zwischengewebe und Endothel gewuchert, innere Scheiden von Eiterzellen infiltriert. — In dem gelblichen Glaskörper: Haufen runder, zu gröfseren Gruppen geordneter, verhält-*

nismäfsig kleiner Kokken, auch Doppelgebilde, die der Stäbchenform sehr nahe stehen; desgleichen im Opticusstamm, soweit er erhalten. (5 mm).

12. Hoppe. Enukleiert 7. 3. 1884. Ausgang von Iridochoroiditis mit Katarakt, angeblich spontan vor drei Jahren ohne wesentliche Entzündungserscheinungen entstanden. Vor kurzem aufgetretene Druckempfindlichkeit und lebhafte Entzündungen lassen die Enukleation gerechtfertigt erscheinen, bei noch intaktem zweiten Auge.

Linker *Bulbus:* Phthisisch, vordere Kammer mit in der Erhärtungsflüssigkeit geronnener Masse gefüllt, totale hintere Synechie, Katarakt. Ciliarkörper verdickt. Im Glaskörper zwei durch dünne Scheidewand getrennte Abscesse mit eitrig-gelben Flocken gefüllt, durch hartes Gewebe abgekapselt. Netzhaut und Aderhaut abgelöst, letztere durch Blut (artefiziell während der Enukleation?).

Mikroskopisch: Iris, Ciliarkörper, Aderhaut, Glaskörper stark eitrig infiltriert; in letzterem zwei Abscesse durch derbes, fibröses Gewebe abgeschlossen. Papille nicht zu untersuchen, weil Bulbus hier gefenstert. *Opticus, von dem nur minimales Stück entfernt, stark atrophisch, Eiterkörperchen nicht mit Sicherheit in ihm nachzuweisen; Opticusscheiden verdickt, keine Eiterzellen im Zwischenscheidenraum. In den Glaskörperabscessen Gruppen sehr feiner Kokken; im Opticusstamm sehr spärlich, so dafs Befund vielleicht nicht ganz ohne Zweifel.*

13. Johann Bücken.[1] Linkes Auge Iridocyklitis. Vordere Kammer mit geronnenem Exsudat gefüllt, Iris in der äufsern Hälfte frei, in der innern flächenhaft nach hinten adhärent; Linse stark verkleinert. Netzhaut strangförmig abgelöst, nach vorn zu einem kleinen Trichter erweitert, der den Rest geronnener resp. infiltrierter Glaskörpersubstanz umschliefst; massenhaftes subretinales Exsudat. — *Mikroskopisch*: Opticus total atrophisch; Scheidenraum weit und schlaff; auf den

[1] Die folgenden fünf Augen sind vom Kollegen Alexander in Aachen wegen sympathischer Entzündung des zweiten Auges enukleiert und mir gütigst zugeschickt worden. Von der Untersuchung ausgeschlossen habe ich diejenigen Bulbi, welche bereits geöffnet oder sonst in einem Zustande waren, der den Verdacht auf späteres Hineingelangen parasitärer Elemente erwecken konnte.

Schnitten getroffene Ciliarnervenstämme normal. Choroidea atrophisch, Ciliarkörper und Iris reichlich von Rundzellen durchsetzt; Netzhaut bindegewebig degeneriert. Linse klein, kataraktös; Glaskörperrest von dicken baumartig verästelten Fibrinfäden durchsetzt. *Auf diesen Fibrinfäden sitzen zahlreiche, kleine Mikrokokken zu Haufen aneinander gelagert; nur wenige gröfsere finden sich hie und da isoliert.*

14. Elise Hermars. Rechtes Auge Iridocyklitis; Exsudat in der vordern Kammer; Iris der Linse total adhärent, stark atrophisch; Linse flach, verkleinert; Glaskörper gelatinös geronnen; Papille exkaviert.

Mikroskopisch: Opticus total atrophisch, ebenso Retina und Uvealtraktus; Papille trichterförmig exkaviert; dicht an der Papille zwischen Retina und Choroidea eine frische Blutung, voraussichtlich bei der Enukleation entstanden. Ciliarnerven bis auf geringe, partielle Atrophie normal. Linse kataraktös; Glaskörper nicht eitrig infiltriert, nur feinkörnig geronnen, nur hie und da einige wenige Eiterkörperchen zerstreut. *In den dem Ciliarkörper benachbarten Glaskörperpartien, besonders deutlich, sowie weiterhin im letztern vereinzelt, sehr schön zu tingierende Stäbchen und Doppelkokken.*

15. Friedrich Hermanns. Linkes Auge Iridocyklitis; vordere Kammer sehr seicht; Iris hochgradig atrophisch, Pupillarmembran; Linse partiell verkalkt; hintere Glaskörperablösung; Papille des Sehnerven tief exkaviert; hinter der Glaskörperablösung, zwischen ihr und Netzhaut flockige Flüssigkeit, die beim Aufschneiden des Bulbus ausfliefst. *Mikroskopisch:* Hornhaut reichlich von Lymphzellen durchsetzt; Ciliarkörper atrophisch; Iris stark zellig infiltriert, ihr Pigment atrophisch; ausgedehnte periphere vordere Synechie; Pupillarmembran. Linsenkapsel stark verdickt, zum Teil verkalkt. Glaskörper besteht aus feinkörniger Substanz, mit vielen Eiterzellen, sowie grofsen Zellen mit einem oder mehreren Kernen und einem bis mehrfachen Fortsätzen. Chorioretinitis mit Aderhautatrophie und teilweiser Verwachsung der Choroidea mit der bindegewebig degenerierten Retina. Opticus atrophisch, mit tiefer trichterförmiger Exkavation; Scheidenraum weit und schlaff, mit viel Wucherung

der Arachnoidealbalkenendothelien. Auf der Retina eitrig-fibrinöse Flocken aufgelagert. *Die letzteren enthalten, wie der verdichtete, abgelöste Glaskörper selbst, Kokken und Doppelkokken.*

16. Josef Gerards. Linkes Auge Iridocyklitis; Bulbus phthisisch; vordere Kammer seicht; Pupillarmembran; Linse erhalten, von normaler Gröfse; Ciliarkörper stark verdickt; strangförmige Netzhautablösung; blutig infiltriertes subretinales Exsudat. —

Mikroskopisch: Vesikuläre Degeneration des Hornhautepithels, mit Arkadenbildung, wie bei dem sogenannten Ödem der Netzhaut, Fibrinkoagula in der vordern Kammer; Verdickung der Iris durch Infiltration mit Rund- und Pigmentzellen; Linse kataraktös; Ciliarkörper verdickt durch bindegewebige, stark mit Pigment und Fibrin infiltrierte Massen, ebenso die Zonula. Hinter der Linse ein Gemenge von Blut, Bindegewebe, degenerierter Retina, hämatogenem Pigment und Rundzellen. Choroidea um vielfaches durch ein reich vaskularisiertes aus Rundzellen und feinen Fasern bestehendes Gewebe verdickt, das sich nach innen an die degenerierte Retina anschliefst. Opticus atrophisch. *In der Umgebung der Opticuspapille, in dem Gewebe, das den Ciliarkörper verdickt, sowie in dem eventuellen Glaskörperrest hinterder Linse: feine Kokken und Doppelkokken.*

17. Carl Minners. Linkes Auge Iridocyklitis; vordere Kammer voll geronnenen Exsudates, Iris atrophisch, total der Linse adhärent; hintere Glaskörperablösung; Glaskörper gelbliche, geronnene Masse darstellend; auf der Retinalinnenfläche gelbliche Flocken: *die letztern enthalten Kokken und vereinzelte Stäbchen.*

18. Schlösser,[1] 68 Jahre alt. Rechter Bulbus. Am 17. Juni modifizierte Linearextraktion einer maturen Katarakt nach unten; Linse wird mit Weberscher Drahtschlinge geholt; nur sehr geringer Glaskörperverlust; strenge Antisepsis. Abends blutige Durchtränkung des Verbandes; aus der Wunde hing blutig tingierter Glaskörper. Heilung ohne besondere entzündliche Erscheinungen, Schnittnarbe zog sich aber immer mehr ein; Bulbus verkleinerte sich konzentrisch. Entlassung nach 4 Wochen. Am 22. 8. links sympathische Iritis

[1] Von Alexander im August 1885 erhalten.

und Glaskörpertrübungen, sofortige Enukleation des rechten Bulbus, Bulbus wird meridional durchschnitten; *Makroskopisch:* vordere Kammer seicht; Iris anscheinend unverändert, Ciliarkörper stark verdickt, teils bräunlich, teils gelblich infiltriert und nach der Mitte hingezerrt. An Stelle der Linse Reste gequollener Linsensubstanz; dahinter ein kleiner Trichter gelatinöser, weifslicher Glaskörpermasse, nach hinten und seitlich umschlossen von der total, in vielfach gewundenen Falten abgelösten Netzhaut; ebenso ist die Aderhaut vollständig abgelöst durch zwei grofse, subchoroideal gelegene Blutergüsse; etwas verdichtetes, weifsliches Gewebe scheidet diese beiden Blutergüsse nach vorn von der Aderhaut.

Mikroskopisch: Bulbus verkleinert, geschrumpft; vordere Kammer teilweise hochgradig seicht, so dafs Iris dicht an der hintern Hornhautwand anliegt, zum teil sehr tief; Hornhaut stellenweise vaskularisiert und etwas Rundzellen enthaltend, ist vielfach an ihrer hintern Fläche gefältelt, die Iris, soweit sie vorhanden, wenig verdickt, aber reichlich rundzellig infiltriert, stellenweise mit der Linsenkapsel verbunden. In vorderer und hinterer Kammer feinstgeronnenes Fibrin mit spärlichen Rundzellen. Linsenkapsel, vielfach gefaltet, umschliefst Reste von Linsensubstanz, zum teil sehr reichliche Blasenzellgebilde, zum teil zerfallene, myelinartige, kataraktöse Linsenmasse, zum teil ganz homogene hyaline geronnene Eiweifssubstanz; dazwischen findet sich Pigment, frei und in Zellen, mit Rundzellen untermischt. An die hintere Linsenkapsel schliefst sich eine teils von Fibrin durchsetzte, teils faserige, wenig Pigment, aber reichlich Rundzellen enthaltende Masse, jedenfalls der Rest des Glaskörpers. Seitlich und vorn begrenzt ihn eine hauptsächlich bindegewebige, reichlich von Pigment und Rundzellen durchsetzte Fasermasse, die unmerklich in den abgelösten und an die Linsenkapsel herangezerrten Ciliarkörper übergeht; an letzterem ist das Pigment gelockert und vielfach abgelöst, der ganze Ciliarkörper dicht mit Rundzellen gepflastert. Die Aderhaut ist in toto durch einen starken Blutergufs abgelöst, dabei dicht mit Eiterzellen durchsetzt und vielfach gefaltet. Der Choroidea haftet nach aufsen noch eine verschieden breite Lage eines feinfaserigen Gewebes an, das gleichfalls von Lymphzellen

durchsetzt ist. Dann folgt das, die Ablösung bedingende Blut, während auf der nur hie und da mit Lymphkörperchen infiltrierten Sklera die Lamellen der lamina fusca und gleichfalls eine Lage feinfaserigen Gewebes mit Lymphzellen haften geblieben ist. Nach innen ist dann die in viele Faltenwindungen gelegte, abgelöste Netzhaut, die teils mit der Aderhaut fest zusammenhängt, teils durch feingeronnene amorphe Masse von ihr getrennt ist. — *An der Papille resp. dem erhaltenen Opticusende leichte neuritis optica; der Zwischenscheidenraum, verbreitert, enthält geronnenes Fibrin mit frischem Blut, das wohl bei der Enukleation hineingelangt ist; sonst geringe Kernvermehrung und Lymphkörperchen in dem Scheidengewebe. Das epibulbäre Gewebe der Tenonschen Kapsel an dem hintern Bulbusumfang kaum merklich zellenreicher als normal; Ciliarnerven intakt. Das Orbitalgewebe, von dem ziemlich viel an dem kleinen Bulbus erhalten, normal. Starke Rundzelleninfiltration der Zentralgefäfsscheiden auf der Papille. — Mikroorganismen, und zwar Mikrokokken finden sich im Zwischenscheidenraum der Sehnerven, im Bulbus selbst an verschiedenen Stellen, besonders im infiltrierten Ciliarkörper und der Aderhaut; im erhaltenen Orbitalgewebe vermochte ich keine Mikroorganismen mit irgendwelcher Sicherheit nachzuweisen.*

19. Rechtes Auge, erhalten durch die Güte des Herrn Dr. Fränkel in Chemnitz, im Juli 1887.

Fr. W. Kühne, 52 Jahre, ist rechts in der Kindheit durch Blattern erblindet; vor etwa sechs Wochen Verletzung durch Holzstück. Behandlung fand nicht statt, Schmerzen gering. Seit vier Tagen sympathische Entzündung links; nahezu zirkuläre hintere Synechie, sehr feine Beschläge der Descemeti; Hintergrund nicht gesehen. S = ca. 1/4. Bulbus wird meridional durchschnitten. Grofses zentrales Leukom, woran innen Pigmentreste haften; vordere Kammer enthält zart geronnene, weifsliche Masse. Iris repräsentiert durch eine dünne gelbliche Membran; dieselbe stellt gleichzeitig die Scheidewand zwischen den zwei grofsen Bulbusräumen dar, da von Linse nichts zu entdecken. An die Iris nach hinten schliefst sich der von hinten bis zur Hälfte abgelöste Glaskörper, der weifs,

nach vorn feinst gelblich streifig, im ganzen stark gallertig erscheint. Der Rest des Bulbus ist von krümlichen, gelblichen Brocken ausgefüllt. Papille pilzförmig verdickt.

Mikroskopisch. Von Iris und Linse nichts zu entdecken; Ciliarfortsätze atrophisch, mit Pigmentrarefikation. An Stelle der Iris befindet sich ein feinwelliges Fasersystem, das nach hinten hin mit dem gleichfalls in eine wellige Fasermasse umgewandelten, stark geschrumpften Glaskörper zusammenhängt. In der innern Bulbushälfte hängen diese Fasern mit einem ziemlich breiten gleichgebauten Strang zusammen, der, die Hornhaut quer durchsetzend, sich nach hinten hin in das Skleralgewebe verliert. Nach hinten und unten begleitet ihn Pigment. Die Stelle scheint einer frühern Perforation zu entsprechen, durch welche möglicherweise auch Linse und Iris sich entleert haben. Die Scheidewand an Stelle der Iris enthält neben roten Blutkörperchen eine geringe Menge von weifsen, sowie Spindelzellen mit Vacuolen und mehreren Ausläufern, wie sie sonst im Glaskörper gefunden werden. Ciliarkörper atrophisch, seine Blutgefäfse stark gefüllt; stellenweise starke Anhäufung von Rundzellen in seinem Gewebe. Aderhaut gleichfalls atrophisch, stellenweise durch Lymphzellenanhäufung verdickt. Der Pigmentepithel dicht hinter der ora serrata nach vorn in die Höhe gezerrt, wobei sich das aus den Zellen frei gewordene Pigment ein wenig in die Nachbarschaft verbreitet hat. Dieser Stelle entsprechend beginnt eine Abhebung der Netzhaut, mit welcher hier der faserig umgewandelte Glaskörper innig zusammenhängt. Die Zellen der ora serrata sind gewuchert, enthalten auch Lückensysteme, während die Netzhaut weiterhin ein normales Aussehen gewinnt. *Die Sehnervenpapille ist pilzförmig geschwollen, so dafs der Netzhautbeginn beträchtlich abgedrängt erscheint. Die Zentralgefäfse sind stark mit geronnenem Blut gefüllt; ihre Scheide auf der Papille rundzellig infiltriert, desgleichen mäfsig die der radiären Ästchen auf den Pialsepten des Opticus; Scheidenraum schlaff, partielle Rundzellenanhäufung und Arachnoideal-Endothelwucherung. Die Anhäufung von Lymphkörperchen ist stellenweise im Zwischenscheidenraum ziemlich beträchtlich. Ciliarnerven intakt. — Von*

Mikroorganismen finden sich Mikrokokken zu mehreren zusammenliegend, stellenweise in kleinen Ketten in den Pialsepten des Opticus, meist dicht den Gefäfschen anliegend, stellenweise hier aber auch ohne Zusammenhang mit den Gefäfsscheiden zu gröfseren Häufchen und als Einzelindividuen; das gleiche wiederholt sich in der Pialscheide des Opticus; in der Scheide der Zentralgefäfse hie und da vereinzelt ein Kokkus; sehr zahlreich finden sie sich im Zwischenscheidenraum, frei zwischen den Arachnoidealbalken und den Eiterzellen. In der Aderhaut, im Ciliarkörper, auch im infiltrierten Glaskörper sind sie sehr spärlich vorhanden.

20. *Linker bulbus* eines 9jährigen Knaben, erhalten durch die Güte von Herrn Dr. Nieden in Bochum. Vor 7 Wochen Verletzung durch Wurf mit einem Schieferstück; Prolaps von Iris, Choroidea und Corp. vitreum, die glatt abgetragen wurden, worauf streng antiseptische Behandlung. Heilung reizlos; nach 5 Wochen entlassen. In der 6. Woche rechts pericorneale Injektion, drei hintere Synechieen, leichte Trübung des Glaskörpers, verschwommene Papillargrenze nach oben. Sofortige Enukleation des noch sehtüchtigen Bulbus, und Inunktionskur; Heilung mit S = 1.

Bulbus meridional durchschnitten; Vförmige Narbe am Corneoskleralrand. Papille geschwollen, angrenzende Retina verdickt, Aderhaut bis zum Ciliarkörper abgehoben (wohl artefiziell); Glaskörper dick gelatinös; Irissubstanz gelblich infiltriert, verdickt, gegenüber der Hornhautnarbe gelbliche Streifen in dem durch Hinzerren der Ciliarfortsätze gegen den Linsenrand stark verschmälerten Zonularraum.

Mikroskopisch: Grofse Perforation am Corneoskleralrand, in die Hornhaut hineinreichend, ausgefüllt teils von jungem Narbengewebe, teils dem prolabierten Ciliarkörper, teils Pigment in regellosen Klumpen, frei und in Zellen, teils massenhaften Eiterkörperchen; nach aufsen bedeckt die Narbe regellos gewuchertes Epithel. Nach innen ist die Linse an die Perforationsstelle angelagert. Geronnene Masse in der vordern Kammer mit freien Eiterzellen. Iris verdickt, stark rundzellig infiltriert; desgleichen der Ciliarkörper. Zonula besonders nach aufsen dicht eiterig durch-

setzt; ebenso durchziehen Rundzellenstränge von da aus den ganzen Glaskörper, der zu einer strukturlosen Gallerte geronnen ist. Aderhaut nicht verdickt, aber bis an die Papille heran von Rundzellen durchsetzt; Netzhaut bis an den Ciliarkörper durch feines geronnenes Exsudat abgehoben. — *Papille pilzförmig geschwollen; Netzhautanfang abgedrängt; Neuritis und Perineuritis optica; Arachnoideal-Balkenwucherung und Rundzelleninfiltration im Zwischenscheidenraum. Gefäfsscheiden der Zentralgefäfse auf der Papille von Rundzellen durchsetzt. — Von Mikroorganismen finden sich Kokken-Häufchen und zu kleinen Ketten aneinandergereihte Mikrokokken, im Zwischenscheidenraum des Opticus, sowie im Opticusstamm in den Pialsepten, die denselben quer durchsetzen, ohne dafs sie eine bestimmte Beziehung zu Gefäfsen erkennen lassen. Auch in der Aderhaut, im Ciliarkörper und in der Gegend der Perforationsnarbe, sowie im Glaskörper wurden dieselben aufgefunden.*

Die Untersuchung aller dieser Bulbi lehrt also, dafs in den ersterkrankten zu Grunde gegangenen Augen, welche die Veranlassung zum Ausbruche einer »sympathischen« Entzündung gegeben haben, mit Ausnahme eines Falles (Herold) Mikroorganismen nicht vermifst wurden. Dies eine negative Resultat ist indefs kein Gegenbeweis; es beweist nur, dafs ich keine Mikroorganismen in den von mir angefertigten Präparaten gefunden habe, aber nicht, dafs keine in dem Auge irgendwo vorhanden sind. In der Mehrzahl der Fälle gelang es ferner, diese Mikroorganismen auch im Sehnervenapparat nachzuweisen, wo sie teils im Zwischenscheidenraum, teils im Gewebe der innern Sehnervenscheide, teils auf den den Opticusstamm quer durchsetzenden Pialseptis gefunden wurden. In einem Falle (Kühne) sah ich sie hier wenigstens teilweise entlang von Gefäfschen, in deren Scheiden; ganz vereinzelt einmal in der Scheide der Zentralgefäfse auf der Papille. Dabei fanden sich entweder auch frische Papillitis, Neuritis und Perineuritis optica[1] oder die Zeichen, dafs früher von den Augen derartige Prozesse

[1] Ein Befund, auf den Alt besonders aufmerksam geworden war (Knapp-Schweiggers Archiv f. Augenheilkunde Bd. VI.), wie er auch von Leber eingehend besprochen wurde. (v. Graefes Arch. XXVII. 1.)

durchgemacht waren. Die Scheiden der Zentralgefäfse erwiesen sich, soweit in frischen Fällen darauf untersucht wurde, reichlich mit Rundzellen infiltriert. Wesentlich ist gewifs auch die mehr oder minder hochgradige Eiterinfiltration des gesamten Uvealtraktus, mit ganz besonderer, oft enormer Verdickung der der Papille unmittelbar angrenzenden Choroidea, die allein durch die dichte Durchsetzung mit den Eiterzellen bedingt war; dabei hatte es den Anschein, als ob diese Infiltration der Aderhaut sich direkt in diejenige des Zwischenscheidenraums und der innern Teile fortsetzte. — Ich habe schon früher darauf aufmerksam gemacht, mit welcher Geschwindigkeit sich der Sehnerv bei intraokularen, propagierenden Entzündungen beteiligen kann; Brailey und Williams überzeugten sich bei der Enukleation verletzter Augen nach 4 Tagen und nach einigen Wochen von der mächtigen Schwellung der Papille. Aus allerjüngster Zeit liegt darüber auch ein ophtalmoskopischer Befund vor, der bei einem frisch verletzten menschlichen Auge erhoben werden konnte. Gutmann[1] sah einen Patienten, dem ein Eisensplitter in die vordere Kammer geflogen war und zu Hypopyon, dann Iritis geführt hatte. Als mehrere Wochen später eine Augenspiegeluntersuchung möglich wurde, zeigte sich das »aus gesprochene Bild der Neuroretinitis, Schwellung der geröteten schmutziggrau verfärbten und getrübten Papille« etc. Aus der neuern Litteratur füge ich noch dasjenige bei, was über die Anwesenheit von Mikroorganismen in Augen veröffentlicht ist, die wegen Erregung »sympathischer Ophthalmie« entfernt wurden.

Jacobson[2] iridektomierte eine 56jährige Frau wegen akuten Glaukoms R.; während der Heilung bekommt Patientin auch Glaukom L. Die Operation verläuft hier normal, aber es folgt, von der Wunde ausgehend, infektiöse eitrige Iridocyklitis. Enukleation wird verweigert. Patientin kommt später mit sympathischer Entzündung R. wieder. Jetzt Enukleation. Das von Vossius untersuchte Auge zeigte von der Wunde aus im ganzen panophthal-

[1] Deutsche Medizinal-Zeitung, 1887. Nr. 81.

[2] v. Graefes Archiv f. Ophthalm. XXX. 2 p. 266.

mitischen Auge eine Menge Mikrokokken. Endausgang des zweiterkrankten Auges: totale Erblindung. — Die Ursache der Infektion fand Jacobson in der ihm zur Operation gereichten, nicht desinfizierten Lanze.

Wedl und Bock[1] fanden Mikroorganismen in der Netzhaut und im subretinalen Raum, aber nicht im Sehnerven selbst.

Berger[2] hat in 16 wegen sympathischer Ophthalmie enukleierten Augen 14 Mal entzündliche Veränderungen in der Scheide der Sehnerven gefunden. »Das Fehlen von entzündlichen Veränderungen in zwei Fällen kann nicht gegen die Übertragung auf diesem Wege gedeutet werden, da aus der Anamnese derselben sich nicht mit Sicherheit entscheiden läfst, ob eine sympathische Entzündung oder nur eine sympathische Neurose vorlag.« Auf Mikroorganismen scheint nicht untersucht zu sein. Dagegen bringt Berger in einem Nachtrag zu obigen Auseinandersetzungen folgenden Bericht: »In dem von Herrn Dozent Dr. Szili mir freundlichst zur Verfügung gestellten, wegen sympathischer Ophthalmie enukleierten Auge, das sofort nach seiner Enukleation in Alkohol eingelegt worden war, fand ich *ganze Haufen von Mikrokokken innerhalb des Scheidenraumes des Sehnerven vor.*«

Vermifst wurden Bakterien bei einem Fall von »sympathischer Neuroretinitis«, in dem ersterkrankten Auge bei der Untersuchung des letztern durch Ayres und Alt.[2] Sie sahen »die deutlichsten Zeichen der stattgehabten Entzündung, Auswanderung von Blutkörperchen und Infiltration des Bindegewebes um den Sehnerven, gerade in der Nähe der lamina cribrosa und in der Arachnoidealscheide.« Abgesehen davon, dafs eine Untersuchung selbst sorgfältig gefärbter Schnittpräparate nicht hinreichend ist, um zu beweisen, dafs das Auge nicht an irgend einer, zufällig von den angelegten Schnitten nicht mitgetroffenen Stelle doch Mikroorganismen enthielt, wird von dem Referenten der betreffenden Arbeit (die mir nur in diesem Referat vorliegt) angeführt, dafs »Kranken-

[1] *Atlas der pathol. Anatomie des Auges;* nach Berger citiert.

[2] *Beiträge zur Anatomie des Auges etc.,* Bergmann 1887.

[3] The american journ. of Ophthalm. February 1887.

geschichte und der ophthalmoskopische Befund manchen Zweifel gestatten, ob denn wirklich hier gerade eine sympathische Ophthalmie vorgelegen habe«.

So wertvoll der mikroskopische Befund von Mikroorganismen in derartigen Bulbis sein mag, so bleibt doch zu beweisen, dafs dieselben auch pathogen sind. Meine Untersuchungen berechtigen mich zu diesem Schlusse in allen folgenden von mir daraufhin beobachteten Fällen:

1. Frau Anhalt, 63 Jahre, kommt am 13. 3. 1884 zur Augenklinik.[1] Im August hatte sie sich das linke Auge durch den Stofs einer Heugabel schwer verletzt; das Sehvermögen war sofort aufgehoben, das Auge entzündete sich und wurde schmerzhaft. Mitte Januar bemerkte sie zuerst, dafs sie mit dem rechten Auge wie durch Nebel sah, das Auge entzündete sich, flimmerte, und das Sehvermögen nahm ab. Patientin wurde in ihrer Heimat innerlich behandelt, wobei das Sehvermögen des rechten Auges immer mehr abnahm. *Stat. praesens:* L. grofse, die äufsere Hornhautpartie durchsetzende Narbe; Auge ein wenig injiziert, Iris atrophisch, aus der Tiefe gelber Schein. Druckempfindlichkeit R. Starke Ciliarinjektion, zahlreiche hintere Synechieen, Beschläge der Descemeti; Augengrund eben zu erleuchten; Papille stark gerötet. — *Enucleatio bulbi sinistri;* innerlich Sublimat. Am 12. 4. 84. *R.* keine Ciliarinjektion mehr, breite hintere Synechie nach aufsen oben, multiple Fufspunkte von solchen auf der vordern Kapsel, diffuse flottierende Glaskörperopazitäten; Papille entschieden gerötet, leicht vergröfsert und unregelmäfsig; Ränder diffus verschwommen, Gefäfse verengert; nach innen unten noch deutliche Randschwellung der Papille. 21. 4. *Entlassen:* Gelber Entfärbungssaum um die Papille; Papillargrenze getrübt; keine Aderhautveränderung, keine Glaskörperopazitäten. S = nicht besser als bei der Aufnahme : 20/70; Nr. 3 Jäger; Worte von Nr. 2.

Der frisch enukleierte linke Bulbus wird mit gekochtem destillierten Wasser abgespült, mit frisch ausgekochten Instrumenten im

[1] In Göttingen.

Äquator geöffnet; es zeigt sich: Um die Linse eitrige Infiltration des vordern Glaskörperabschnittes: totale Netzhautablösung; Aderhaut mit einzelnen gelben Flocken belegt; Papille pilzförmig geschwollen, rötlich, sukkulent: von dem Eiter im Glaskörper und auf der Choroidea wurden mit Platinstäbchen kleine Partikelchen entnommen und zum Teil auf Deckgläschen gebracht zur Herstellung von gefärbten Trockenpräparaten, teils auf Blutserum nach Kochscher Vorschrift angefertigt, zur Kultur im Brütofen angesetzt. Die Trockenpräparate zeigten charakteristische Kokken und Doppelkokken, *die Kulturen zeigten nach zwölf Stunden die erste Trübung am Impfstrich, die bald in typischer, später näher zu beschreibender Weise weiterwuchs.* Ich gebe inzwischen den mikroskopischen Befund der Untersuchung des enukleierten Auges. — Iris, Ciliarkörper, abgelöste Netzhaut in ihren vordern Teilen, sowie der von ihr eingeschlossene Glaskörperrest reichlich eitrig infiltriert, bei gleichzeitiger Gewebsatrophie; feine Usurierung der vordern Linsenkapsel, die mit Eiterzellen belegt ist: vorderes Kapselepithel in Wucherung. Innenfläche der Aderhaut mit flockig eitrigen Massen belegt. *Aderhaut in der Umgebung der Papille stark durch Eiterinfiltration verdickt, die sich in den Opticusscheidenraum verliert. Papille geschwollen, ihr Bindegewebsgerüst in Wucherung, mit Eiterzellen durchsetzt; Opticusstamm atrophiert und von Eiterkörperchen infiltriert, — Scheidenraum weit, enthält Blut (wohl von der Enukleation) und lymphzellenreiches Exsudat; Arachnoidealgewebe mit Endothel in Wucherung. Auf Opticusschnitten feine Kokken, Doppelkokken, auch gröfsere, für Stäbchen imponierende Gebilde, die sich aber als aneinandergereihte Kokken herausstellen.*

2. Friedrich Lange, 7 Jahre. *R.* Verletzung durch eine Topfscherbe im Juli 1881. Wunde der Kornea bis in die Skleralgrenze; Irisprolaps. Abtragung des Irisprolapses, Vereinigung der Konjunktiva am Korneoskleralrande durch Seidensutur. Innerer Sphinkter nach der Abtragung des Prolapses frei, äufserer bleibt etwas nach der Wunde hingezogen. Glatte Heilung, Wunde fast linear vereinigt, so gut wie keine Vortreibung, keine Injektion.

S = entsprechend den optischen Verhältnissen, Finger gezählt. Kommt am 3. 2. 1882 wieder mit *L.* Iritis sympathica, seit vierzehn Tagen entstanden; Pupillarmembran, Beschläge auf der Descemeti. S = Finger in 10 Fufs R. Finger in 8 Fufs. Zunächst mit Paracentesen L. und Natr. salicylicum behandelt, da das rechte Auge reizfrei scheint und immerhin noch gutes Sehvermögen hat. — Unter der eingeschlagenen Behandlung bessert sich das linke Auge auf S = 20/70. Patient wird damit entlassen; kommt am 21. 8. 84 wieder. *R.* jetzt Phthisis bulbi mit starker Ciliarinjektion und Thränen; leichte Druckempfindlichkeit. *L.* nahezu totale Pupillarmembran. S = 20/70. Enucleatio bulbi dextri.

Der rechte Bulbus wird unter aseptischen Kautelen frisch geöffnet; in der Nähe der Narbe innen am Ciliarkörper etwas gelbliche, gut stecknadelknopfgrofse Auflagerung, sonst nichts auf Eiter verdächtiges; Bulbus wird aber, um nach solchem zu suchen, nach verschiedenen Richtungen so zerschnitten, dafs mikroskopische Untersuchung nicht mehr ausgeführt wird. — *Von der gelblichen Auflagerung am Ciliarkörper werden Kulturen auf Fleischinfuspeptonagar angelegt. Im Brütofen entwickelt sich schon nach 18 Stunden etwa, weifsliche Trübung um den Impfstrich, wie bei Fall 1.*

3. Dora Schütte, 13 Jahre, kommt am 9. 6. 1884. *Links* Phthisis bulbi nach Verletzung durch Fall auf eine Flasche um Ostern vor zwei Jahren. Rechts angeblich erst seit Herbst 1883 Abnahme des Sehvermögens. Jetzt: *Links* grofse Sklerocornealnarbe vom äufseren unteren Hornhautrande her die Kornea schräg nach innen oben durchsetzend, mehrere Millimeter in die Sklera hineinreichend; Narbe etwas eingezogen, überall mit der Iris adhärent. Auge weich; Lichtschein mittlere bis niedere Lampe. *Rechts:* sympathische Iridocyklitis; leichte Injektion, seichte vordere Kammer, feine Beschläge der Descemeti; Pupille mittelweit, zarte Pupillarmembran mit vielen hintern Synechieen; Augengrund zu erleuchten, aber keine Details erkennbar. Druck normal. — Enucleatio bulbi sinistri; unter Behandlung mit Atropin und Sublimat steigt S Rechts von Fingern in 15 Fufs, Nr. 15 Jäger auf S = 20/200; Nr. 5 Jäger nach achttägigem Aufenthalt in der Klinik.

Der Bulbus wurde mikroskopisch nicht untersucht, da er zur Anlegung von Kulturversuchen zerschnitten wurde. *Es wurden Stückchen von dem Opticusstamm, sowie von einer gelblichen Auflagerung, die sich in der Gegend des Ciliarkörpers, an der der Narbe entsprechenden Stelle des Auges, fand, auf Fleischinfuspeptonagar angesetzt; es entwickelten sich nach 18—24 Stunden aus allen Impfstückchen, besonders auch dem Opticus, typische Kulturen, wie bei Fall 1 und 2.*

4. Wilh. Pein, 38 Jahre, kommt am 11. 3. 84. *Links* Ausgänge intraokularer Entzündung seit vier Jahren, angeblich spontan entstanden. Starke Injektion; vordere Kammer seicht, Iris vorgebuckelt; totale hintere Synechie; Pupille minimal eng, Pupillarmembran. Auge weich, druckempfindlich, absolut amaurotisch. *Rechtes* Auge frei, doch wird wegen der Möglichkeit einer sympathischen Erkrankung das linke enukleiert. Der frisch durchschnittene Bulbus zeigt totale Netzhautablösung, in der Gegend des Ciliarkörpers um die Linse herum in den vordersten Glaskörperabschnitten gelblich eitrige Masse. *Hiervon angefertigte Trockenpräparate zeigen zahlreiche Kokken; davon angesetzte Kulturen entwickeln typische Formen von Mikroorganismen.*

5. Peter Axt, 11 Jahre, Heringen. Bds.: Katarakt angeblich im vierten Lebensjahre entstanden. *Links* hier Discision ohne Zufall. *Rechts* Discision, der eitrige Iridocyklitis und Wundinfiltration folgt. Da Bulbus stark injiziert und druckempfindlich bleibt, wird er ca. fünf Wochen nach der Discision enukleiert. Bei frischer Untersuchung zeigt sich: Iris atrophisch, Pupille von eitrigem Exsudat erfüllt, Netzhaut total abgelöst, Glaskörper in rötlichgelbe Flüssigkeit verwandelt. Papille rötlich, stark geschwollen. *Von dem Eiter aus dem Pupillargebiet angesetzte Kulturen entwickeln typische Formen von Mikroorganismen.*

6. Karl Koehr, 10 Jahre, Landwehrshagen. *Rechts* Ausgänge von Verletzung durch Armbrustpfeil vor 6 Wochen. Phthisis bulbi, ohne Druckempfindlichkeit, aber mit Ciliarinjektion. *Links* geringe Lichtscheu. Enucleatio bulbi dextri. Frische Untersuchung zeigt: nahezu totale Netzhautablösung; der Narbe des Bulbus

innen anliegend ein graugelblicher Eiterbelag; *von letzterem angesetzte Kulturen entwickeln die gleiche Mikroorganismenform, wie Fall 5.*

7. Herm. Wedeking, 5 Jahre, Harderode. *Rechts* Verletzung durch Fingernagel vor acht Tagen; horizontal die Hornhaut durchsetzende Wunde von aufsen oben nach innen unten mit Iriseinlagerung, schmierigem Wundbelag, eitrigem Exsudat im Pupillargebiet; starke Injektion und Druckempfindlichkeit, Lichtschein ungenügend. Enucleatio bulbi dextri. Frische Untersuchung zeigt: Gegend der Linse und Zonula gelbgrün eitrig infiltriert, ebenso der vordere dichtere Teil des Glaskörpers, der hintere in dünn gelbliche Flüssigkeit verwandelt. Papille etwas prominent und weifsgrau; Aderhaut um dieselbe mit gelblichen Flocken belegt. *Die von dem Eiter aus dem Bulbusraume angesetzten Kulturen entwickeln weifse Pilzformen, wie auch frische Trockenpräparate dieselben gefärbt zeigen.*

8. Frau Josefa Fricker, 40 Jahre, aus Hipstedt. Rechts vor 6 Wochen Verletzung durch den Stofs eines Kuhhorns; kommt am 7. 3. 85 zur Augenklinik: Subkonjunktivale Ruptur, konzentrisch mit dem oberen Hornhautrande, in einer Ausdehnung von circa 1 cm, mit Iriseinlagerung in den äufsern Winkel. Iriskolobom nach oben; Pupillarrand zackig, unregelmäfsig, in der Pupille etwas Blut und gelbliche Massen. Kammerwasser trübe, Iris verfärbt und glanzlos. Ciliardruckempfindlichkeit nach unten; Sehvermögen gleich nach der Verletzung erloschen, bis zum heutigen Tage nicht wiedergekehrt; mäfsige Ciliarneuralgie. Lichtschein: mittlere Lampe. *Links* seit 14 Tagen »Hitze«; seit 8 Tagen geringe Sehstörung; ganz zarte, rosige Ciliarinjektion. *Ophthalmoskopisch: Papille leicht gerötet, Venen ausgedehnt; Papillengrenze, namentlich nach oben, verschleiert, umgebende Netzhaut leicht graulich getrübt; brechende Medien klar; keine Iritis, keine Beschläge der Hornhaut.* S = (+ 1,5 D) 20/200—100 Nr. 1. Se. frei, Farbensinn gut.

Rechts sofortige Enucleatio bulbi; Bulbus frisch geöffnet, teils blutig, teils fibrinös eitrig infiltriert.

9. 3. 85. *Links* feine hintere Synechien; geringe Kammerwassertrübung; Synechien zerreifsen auf Atropin.

Inunktionskur. 18. 3. *Links* Papillitis bedeutend zugenommen, zahlreiche feinste Beschläge der hintern Hornhautwand; keine frischen Synechien. S = 20/200. Se: frei; Farben: richtig. Patientin, auf Wunsch entlassen, hat sich bislang nicht wieder gezeigt. *Von dem frisch enukleierten Auge wurde der Opticus abgetrennt und auf Nährgelatine übertragen; es wächst eine Reinkultur von gelben, die Gelatine verflüssigenden Kokken.*

9. Ältere Frau aus Dr. Pedraglias Poliklinik in Hamburg. Links zur Erntezeit Verletzung, worauf Verlust des Auges; dasselbe ist jetzt (nach ca. sechs Monaten) total phthisisch. Sechs Wochen später Beginn von Sehstörung rechts. Jetzt beiderseits alte Epiphora; rechts Ausgang von Iridochoroiditis mit totaler hinterer Synechie. Iridectomie rechts; Enukleation links. Bulbus frisch geöffnet und von verschiedenen Stellen des nicht eitrigen Inhalts drei Gelatineröhrchen beschickt. In einem entwickelt sich eine Reinkultur von weifsen, die Gelatine verflüssigenden Kokken.

Die Mikroorganismen, welche in den oben angeführten Fällen aus den menschlichen Augen gezüchtet wurden, zeigen alle charakteristischen Eigenschaften des Rosenbachschen Staphylokokkus pyogenes, aureus und albus. Sie lassen sich leicht in Reinkulturen in mehreren Generationen züchten; gewöhnlich ist die erste Kultur rein oder fast rein. Gelatine verflüssigen die Spaltpilze schnell, auf Agar-Agar wachsen sie mit dem Aussehen in die Länge gezogener Öltropfen. An pathogenen Eigenschaften geben diese aus den zu Grunde gegangenen menschlichen Augen gezüchteten Kokken dem Rosenbachschen Staphylokokkus pyogenes nichts nach; ihre Überimpfung auf das Versuchstier ergibt den gleichen Grad von Bösartigkeit. Es ist ferner von Interesse, zu konstatieren, dafs die Organismen, obwohl die Entzündung in einzelnen der betreffenden Augen vor 4 Jahren begonnen resp. 3 und 2 1/2 Jahre seit der ursprünglichen Verletzung bis zur Enukleation verflossen waren, ihre volle Lebensfähigkeit bewahrt hatten.

So wesentlich nun dieser Befund von pathogenen Mikrokokken in menschlichen Augen, welche zu »sympathischer« Ophthalmie geführt hatten, auch ist, so sehr wichtig, ja noch wichtiger ist der Nachweis

derselben in zweiten erkrankten, also »sympathisch« entzündeten menschlichen Augen. In den Fällen, die ich bislang zu untersuchen Gelegenheit hatte, gelang es mir, diesen Nachweis zu führen:

1. Schick, 27 Jahre, Tischler, kommt am 9. 12. 83 zur Klinik. *Rechts:* Anophthalmus operativus. *Links:* ausgesprochene Iridocyklitis; dichte Pupillarmembran, Iris atrophisch, mit dem Linsensystem nach vorn gerückt, leichte Ciliarinjektion, Druck etwas hoch. Finger in 1 1/2 Fufs gezählt; Lichtschein und Projektion gut. Nach Bericht des erstbehandelnden Arztes: im Mai 83 schwere Verletzung; sofortige Enukleation verweigert; Behandlung unter antiseptischen Kautelen schien ein günstiges Heilresultat der grofsen Korneoskleralwunde zu geben. Allein schon nach vierzehn Tagen links Reizerscheinungen, darauf rechts sofortige Enukleation. Trotz derselben Ausbruch der sympathischen Ophthalmie links, die bei aller Behandlung zum jetzigen Resultat führte. Da bei der Ankunft des Patienten hier das linke Auge noch injiziert war, so wurde Patient auf später wiederbestellt. Er kommt Mitte Mai 84 wieder; Auge reizlos, etwas weich. Es wird nun mit Weckerscher Schere eine breite Iridektomie nach unten angelegt, Linse extrahiert; Kolobom anfangs schwarz, zeigt sich beim Verbandwechsel voller Blut. Das Blut resorbiert sich so gut wie gar nicht; ein Teil davon wird durch Paracentese abgelassen. Indefs bleibt das Auge injiziert, aus der Tiefe gelblich rötlicher Schein, Blut immer noch nicht aus der Kammer verschwunden. Lichtschein sinkt. (Status von Ende Juni 84.)

Die bei der Iridektomie gewonnenen Stückchen Iris mit cyklitischer Schwarte werden auf Fleischinfuspeptonagar gebracht und im Brütofen kultiviert. Schon am folgenden Tage zeigt sich eine weifsliche Trübung um die eingebrachten Gewebsstückchen, die mikroskopisch aus Kokken besteht, wie der Staphylokokkus albus, nur sind die Einzelindividuen etwas kleiner; das Wachstum dieser Organismen ist ein entschieden etwas kümmerliches gegenüber den aus den primären Augen gezüchteten. — An pathogenen Eigenschaften lassen sie aber nichts zu wünschen übrig; ein im Brütofen angegangenes Gewebsstückchen wird einem Kaninchen in die

vordere Augenkammer geimpft. Das Tier starb nach zwei Tagen mit Durchfall mit einer bereits lebhaften eitrigen Infiltration der Iris und des Ciliarkörpers an dem geimpften Auge; das eingebrachte Stückchen war zum Teil noch von einer Fibrinhülle eingeschlossen, die reichlich von Eiterzellen durchsetzt war.

2. Fink, 15 Jahre, aus Holzerode, kam am 18. 7. 84 zur Augenklinik; gestern Abend sei ihm, als er bei Steineklopfern auf der Chaussee vorüberging, ein Stück Stein gegen das rechte Auge geflogen, wonach sich sofort das Sehvermögen verschlechterte. Status praesens: *Rechtes* Auge mäfsig injiziert; Lappenwunde der Hornhaut nach innen oben mit Irisanlagerung; kleines Irikolobom nach innen oben; Katarakt in Quellung. Augendruck normal. Lichtschein präcis, Projektion unsicher. Keine Erscheinung einer Infektion mit Sicherheit, deshalb Säuberung der Wunde, Jodoform, Verband. Anfangs mäfsige Schmerzen, die bald schwanden, aber Auge blieb injiziert. Deshalb breite Iridektomie nach innen oben. Entfernung von möglichst viel Linsensubstanz. Einige Tage nachher bemerkte man, nachdem die Linsenentfernung etwas freieren Einblick in die Tiefe gestattete, gelblichen Schein von innen oben, der doch den Verdacht einer durch das Corpus alienum erzeugten eitrig-infektiösen Cyklitis nahelegte; auch geringe Druckempfindlichkeit verstärkte denselben. Lichtschein gut; Projektion unsicher. Da ca. vier Wochen seit der Verletzung verlaufen waren, so schien die Möglichkeit einer Fortpflanzung des Infektionsprozesses auf das andere, linke Auge, das bislang absolut intakt war, nicht ausgeschlossen, und so wird von dem gerade anwesenden Vater des Knaben die Erlaubnis zur Enukleation des verletzten Auges erbeten, aber nicht erreicht. Da aber nach weiteren zehn Tagen die Druckempfindlichkeit, sowie der gelbliche Schein aus der Tiefe des rechten Auges zunahm, wird nochmals dringend von dem Vater die Erlaubnis nachgesucht; der Vater erschien nach zwei Tagen, gerade an dem Morgen, als das linke, gesunde Auge die erste Injektion und Lichtscheu zeigte und der Patient über etwas Nebelsehen klagte. Es zeigte sich nun das linke Auge eben merklich injiziert; *ophthalmoskopisch: Papille, namentlich die innere Hälfte, stark rot, Gefäfse ausgedehnt*

und geschlängelt, an die Papille sich anschliefsend, circa 3 P. weit in die Peripherie sich erstreckend diffuse graue Netzhauttrübung, im Glaskörper keine flottierende Opazität; ob die äufsersten, der Netzhaut anliegenden Schichten ganz klar, ist nicht sicher zu entscheiden; Iris von normaler Farbe und Reaktion, auf einen Tropfen Atropin völlig gleichmäfsig rund und maximal erweitert, Kammerwasser klar, aber zahlreiche feinste Beschläge auf der unteren Hälfte der hintern Hornhautwand. S = 20/30; leider also das ausgesprochene Bild der beginnenden »sympathischen Ophthalmie«; die letzten zwei Tage war der Knabe *L.* nicht ophthalmoskopiert worden, also nicht festzustellen, wann die Neuroretinitis begonnen: die Beschläge aber hatte er sicher erst seit diesem Morgen, da er den Abend vorher, wenigstens fokal, noch angesehen war; diese konnten sich also erst während der Nacht eingestellt haben. — Auch jetzt noch wollte der Vater des Knaben die Enukleation anfänglich verweigern, und erst nach energischer Aussprache meinerseits und dem eigenen Wunsche des kleinen Patienten selbt gestattete er dieselbe, die denn auch unverzüglich ausgeführt wurde.

Was nun aber das zweiterkrankte Auge anging, so mufste es, meiner Theorie nach, bereits mit Mikroorganismen infiziert sein. So wurde denn nach sorgfältigster Säuberung der Bedeckung des linken Auges der Konjunktivalsack mit 2 % Karbollösung, dann mit Sublimat 1 : 1000 ausgewaschen, mit einer broad needle die Punktion der vorderen Kammer ausgeführt, und das ausfliefsende Kammerwasser, das wie sofortige fokale Untersuchung der Kornea zeigte, die Beschläge der Descemeti mit enthalten mufste, mit einem eben frisch ausgeglühten Tropfröhrchen aufgesogen, sofort auf bereit gehaltenes Fleischinfuspeptonagar übertragen und in den Brütapparat gebracht. Der geringe Rest, der im Tropfglase verblieb, wurde zur Herstellung von Trockenpräparaten auf Objektgläschen übertragen und mit Gentianaviolett gefärbt. *Nach 36 Stunden zeigten sich auf dem Fleischinfusagar die Anfänge einer Kolonienbildung in Form zarter, glänzend weifser Fleckchen, die sich bald weiter entwickelten, wie wenn ein Tropfen weifser Ölfarbe ausgestrichen wird, kurz in der allertypischsten Form das*

ganz charakteristische Bild des weifsen Eiterpilzes, des Staphylokokkus pyogenes albus (Rosenbach) darboten. Die mikroskopische Untersuchung bestätigte dies und erwies die Kultur gleichzeitig als Reinkultur ohne jede Beimengung.

Zum Nachweis der Pathogenität der letztern wurde Kaninchen davon in die vordere Kammer, sowie den Glaskörper geimpft; *das Resultat war: infektiöse destruierende Entzündung,* wie bei den Versuchen mit anderweitig gezüchteten Eiterpilzen auch. Die Untersuchung der von dem frich abgelassenen Kammerwasser mit Beschlägen angefertigten *Trockenpräparate,* die mit Gentianaviolett gefärbt waren, ergab *eine grofse Menge gleichmäfsig runder Mikrokokken, mäfsig viel Endothelzellen der Membrana-Descemeti, verschwindend wenige Lymph- resp. Eiterkörperchen und ein Fibrinnetz; der gröfste Teil der Beschläge wurde danach von in Fibrin eingeschlossenen Mikroorganismen dargestellt; kein Wunder also, wenn der Züchtungsversuch eine Reinkultur von letztern ergab.*

Im ersterkrankten enukleierten Auge fand sich etwas nach hinten und innen vom Ciliarkörper und zwar nach innen oben ein Steinstück von 3,5 mm Länge und stellenweis 2 mm Dicke, in feine Eiterflocken eingehüllt; die Papille pilzförmig geschwollen, mit enorm erweiterten Gefäfsen und Blutungen, wie eine Stauungspapille. Mikroskopisch: Neuritis optica, Papillitis, Aderhaut an der Papille um vielfaches durch Eiterinfiltration verdickt; auf Quetsch- und Trockenpräparaten aus dem Eiter um das Steinstück und von der Papille typische Mikrokokken; bei Impfungen auf Fleichinfusagar: Staphylokokkus albus-Entwicklung um die Impfstückchen.

3. Kornelius Goeken, 71 Jahre, Bremerhafen. *Rechts* Ausgänge perforierender Verletzung am obern Hornhautrande durch abgesprungenes Eisenstück am 1. Oktober 83. Adhärente Hornhautnarbe am obern Rande, noch etwas in die Sklera hineinziehend, mit Verziehung der Pupille und Katarakt. Augendruck leicht herabgesetzt; vordere Kammer aufgehoben. Lichtschein erst bei wiederholter Prüfung gut, auch Projektion richtig, aber Bewegungen der Hand bei Tageslicht nicht nach oben und nach

innen wahrgenommen. Verdacht auf beginnende Solutio retinae. *L.* Ausgänge von Iritis mit Katarakt; vor zwei Jahren oberflächliche Verletzung, wonach das Sehvermögen etwas gestört blieb. Erst nach der Verletzung des rechten Auges Abnahme des Sehvermögens am linken, ganz allmählich bis zum gegenwärtigen Zustand. Seit neun Monaten kann sich Patient nicht mehr allein führen. Jetzt besteht *L.* zirkuläre Synechie; beginnende Vorbucklung der Iris; etwas Pupillarmembran und Katarakt. S = Finger in 1 Fufs; Bewegungen der Hand im ganzen Gesichtsfeld; Lichtschein und Projektion: gut.

1. 9. 84. *L.* hier Iridektomie nach innen, mit Eröffnung der Linsenkapsel und Entleerung von etwas Linsensubstanz. Patient auf Wunsch am 5. 12. 84 entlassen; Kolobom von quellenden Linsenmassen eingenommen.

Patient kommt am 1. 3. 85 wieder. *L.* zahlreiche Beschläge der hintern Hornhautwand; vordere Kammer aufgehoben; Bewegungen der Hand nicht nach innen und unten wahrgenommen. Lichtschein ungenügend. *R.* Funktionen wie früher.

2. 3. 85. *L.* Paracentese der vordren Kammer.

6. 3. 85. *L.* Modifizierte Linearextraktion nach oben; Erfolg ungünstig; Augendruck sinkt; Lichtschein ungenügend.

1. 4. 85. *Rechts Iridotomie* mit Linearmesser, wonach klaffende Lücke und mit (+ 12 D) Finger in 6—7 Fufs.

Das am 2. 3. 85 abgelassene Kammerwasser des zweiterkrankten Auges wird unter allen Kautelen auf Nährgelatine übertragen: es wächst eine Kultur von gelbem Staphylokokkus, der die Eigenschaften des Rosenbachschen Staphylokokkus pyogenes aureus hat.

4. Frau Marie Bartels, 58 Jahre, Bodenfelde. 13. 12. 84. *Rechts:* Vor sechs Tagen Verletzung durch ein Stück Holz. — Perforierende Verletzung der Kornea im unteren Quadranten, die Hornhaut etwas schräg von aufsen oben nach innen unten durchsetzend, am obern Rande sich etwa 2—3 mm in die Sklera hineinerstreckend. Iriseinlagerung in der oberen Hälfte der Wunde; Fibrinauflagerung auf die Hornhaut. Lichtschein niedere Lampe, Projektion gut. Versuch konservativer Behandlung: Abtragung des

Irisvorfalls; Säuberung der Wunde mit Sublimat 1 : 5000. Heilung erfolgt langsam; Auge noch immer ziemlich stark injiziert; Finger in 5 Fufs. Entlassen.

1. 2. 85. Finger in 4 Fufs, Katarakta incipiens; etwas Injektion und Reizzustand, soll warme Umschläge machen.

23. 2. 85, also zehn Wochen nach der Verletzung des rechten Auges:

Links Entzündung unzweifelhaft »sympathischer« Natur: leichte Ciliarinjektion, keine hintern Synechien; zahlreiche Beschläge der hintern Hornhautwand, keine Glaskörperopazitäten. *Papille graurötlich getrübt, Venen erweitert.* Rechts: starke Injektion, keine Druckempfindlichkeit; Katarakt; Augendruck normal. Bewegungen der Hand; Lichtschein: kaum niedere Lampe; Projektion unsicher.

L. S = 20/40 (+ 2,5 D) Nr. 1 mühsam. Se = frei.

Enukleation des rechten Bulbus; Inunktionskur.

28. 2. Links feine hintere Synechien, die sich in wenigen Tagen auf Atropin lösen; Beschläge der Descemeti sehr zahlreich, deshalb:

10. 3. *L.* Paracentese der vordern Kammer; 25. 3. Wiedereröffnung der Punktionswunde. Patientin wird auf ihren Wunsch entlassen: noch bestehen feine Beschläge der hintern Hornhautwand, Synechien und grauliche Trübung der Papille mit ausgedehnten Venen; zarte Ciliarinjektion. S = 20/40—30, Nr. 1 mühsam; soll Sublimat innerlich gebrauchen. — Zur Impfung auf Nährgelatine werden benutzt:

1. *Inhalt aus dem frisch enukleierten rechten Auge: gibt gelben Kokkus, wohl identisch mit dem Rosenbachschen Staphylokokkus pyogenes aureus;*
2. *das Kammerwasser des zweiterkrankten Auges: gibt eine Mischung des weifsen und gelben Staphylokokkus.*

5. Wilhelm Grofskopf, 72 Jahre, Schwiegershausen. 24. 1. 1885. *L.* Phthisis bulbi; Patient früher hier an Hypopyonkeratitis dieses Auges mit Thränensackblennorrhoe behandelt; damals in passablem Zustande entlassen, zeigt er sich erst wieder mit ausgebildeter Phthisis bulbi; es läfst sich daher nicht entscheiden, ob eine

Panophthalmitis schliefslich sich an die Hypopyrakeratitis anschlofs, oder ohne eine solche die Phthisis eingetreten ist. Der Prozefs soll nach Aussage des Patienten im November 82 abgelaufen sein. Jetzt besteht starke Druckempfindlichkeit des linken phthisischen Bulbus. Das *rechte* Auge soll bis vor sechs Wochen gut gewesen sein, von welcher Zeit an morgens leichtes Nebelsehen auftrat. Seit acht Tagen bedeutende Verschlechterung des Sehvermögens, die gestern besonders zugenommen haben soll.

S = Finger in 13—14 Fufs. Worte von Nr. 15.

Rechtes Auge: nicht injiziert; Augendruck normal, massenhafte Beschläge auf der hintern Hornhautwand; Kammerwasser trüb; ophthalmoskopisch: nicht zu durchleuchten.

L. sofort Enucleatio bulbi; Kalomel intern; danach scheint *R.* geringe Besserung, bald aber wieder Verschlechterung, so dafs am 6. 2. 85 Inunktionskur begonnen wird; trotzdem bildet sich *rechts* immer mehr das Bild einer schweren Ophthalmia migratoria aus; deshalb 13. 2. 85 Paracentese der vordern Kammer, mit späterer Wiedereröffnung der Wunde; später, 24. 2., Wiederholung der Paracentese. Darauf bei gleichzeitigem Jodkaliumgebrauch wesentliche Aufhellung und Besserung, so dafs am 13. 3. folgender Status: *R.* geringe Injektion; nur geringe Reste von Beschlägen der Descemeti und etwas Exsudat in der Pupille; keine Synechien. S = (— 1 D) 20/50 (+ 4 D) Nr. 1. Se frei. — Entlassen mit Sublimat intern. Kommt am 10. 4. wieder; keine Injektion mehr; Spuren von Beschlägen der hintern Hornhautwand; *ophthalmoskopisch* nichts besonderes. (— 1 D) 20/30 nhz. (+ 4 D) Nr. 1.

Aus dem Innern des frisch enukleierten linken Bulbus wird Nährgelatine beschickt. Es wächst: weifser Staphylokokkus; das Kammerwasser des zweiterkrankten Auges, gleichfalls auf Nährgelatine gebracht, ergiebt den gleichen weifsen Staphylokokkus.

Das einheitliche Resultat der zuletzt geschilderten Untersuchungen ist also die Konstatierung des Vorhandenseins pathogener Mikrokokken in den »sympathisch« erkrankten Augen, während in den Augen, die die Entzündung des zweiten veranlafsten, gleich-

falls, wo die Untersuchung darauf stattfinden konnte, eben dieselben Spaltpilzformen nachgewiesen wurden. Dafs in allen bislang von mir beobachteten Krankheitsfällen diese Formen gerade dem gewöhnlichen Eiterpilz, dem Staphylokokkus pyogenes aureus und albus angehörten, schliefst natürlich noch lange nicht die Berechtigung zu der Annahme in sich, dafs etwa *sie* ausschliefslich oder auch nur vorzugsweise für die Erzeugung der sympathischen Augenentzündung verantwortlich zu machen sind.

In seinem Korreferate über die mykotischen Erkrankungen des Auges, auf dem VII. internationalen periodischen Ophthalmologenkongrefs zu Heidelberg (8. bis 12. August 1888) hat Sattler die These aufgestellt: »Die Erreger sympathischer Ophthalmie können nicht *Eiterbakterien* sein. Ein vom Referenten gefundener Mikrokokkus scheint zu derselben in näherer ätiologischer Beziehung zu stehen.« Sattler stützte dabei seinen ersten Satz auf die ja gewifs zweifellose Thatsache, dafs die typische sogenannte sympathische Augenentzündung im zweiterkrankten Auge nicht als eitriger Prozefs auftrete, sondern als chronische Entzündung mit Schwartenbildung. Abgesehen davon, dafs in der Litteratur freilich nur einige wenige Fälle von sympathischer Entzündung bekannt sind — die später angeführt werden sollen —, wo der Prozefs am zweiten Auge unter dem Bilde einer *eitrigen* Iritis erschien, so kommt auch dem Staphylokokkus pyogenes die Erregung chronischer Entzündungsprozesse zu. Es entspricht das durchaus den von den Chirurgen in dieser Beziehung gemachten Erfahrungen, wie mir Rosenbach wiederholt versicherte. Dazu kommt aber auch noch eine andere Erwägung. Wenn der Staphylokokkus von dem ersterkrankten Auge aus, unter Überwindung aller entgegenstehenden Hindernisse bis in die Bahn des zweiten Opticus seinen Weg genommen hat, so wird er, an dem Orte angelangt, wo er nun seine Wirksamkeit von neuem entfalten soll, d. h. im zweiten Bulbus, sicher viel von seiner ursprünglichen Lebensfähigkeit eingebüfst haben; dementsprechend dürfte auch seine Fähigkeit, einen akuten Eiterprozefs zu erregen, gelitten haben, und das Auftreten eines chronisch entzündlichen Prozesses in seinem Gefolge hätte

nichts gar zu Auffallendes. — Über den Mikrokokkus, den er als in näherer Beziehung zur sympathischen Entzündung stehend annimmt, hat Sattler sich auf dem Kongrefs noch zu wenig geäufsert, als dafs ich darüber eine Aussage zu machen imstande wäre. Der Kokkus soll ähnlich wie der weifse Staphylokokkus wachsen, aber kleiner sein, anders gruppiert, sich Gelatine gegenüber etwas anders verhalten. Sattler meint, dafs ich selbst diesen Kokkus, meiner Beschreibung nach, aus zweiterkrankten Augen gezüchtet hätte; ich habe freilich einen solchen gezüchtet, dessen Einzelindividuen kleiner waren, als beim Staphylokokkus albus, dessen Wachstum ein entschieden kümmerlicheres war, aber ich hielt ihn eben für verkümmerten, nicht voll lebenskräftigen Staphylokokkus, der, wie ich von Rosenbach erfuhr, wirklich sich derartig präsentiert. Wird ein solcher in das Gelenk eines Tieres eingeimpft und nachher aus dem entzündeten Gelenk wieder frisch auf Nährboden verpflanzt, so soll er in seiner alten Kraft und Üppigkeit wieder erscheinen. Ich bin nun weit davon entfernt, etwa für den Staphylokokkus pyogenes in der Ätiologie der sympathischen Augenentzündung eine hervorragende Stelle beanspruchen zu wollen; ich würde mit Freude und Genugthuung die Auffindung irgend einer andern Spaltpilzform aus dem menschlichen Auge begrüfsen, die in ihren Wirkungen auch experimentell zu einem Krankheitsbilde führt, das dem der typischen sympathischen Entzündung mit Schwartenbildung ganz gleich ist, aber ich möchte noch nicht dafür den Staphylokokkus aus der Ätiologie dieser Erkrankung ausgeschlossen wissen. Lassen wir die Grundlage der Theorie gelten, dafs die sympathische Augenentzündung auf einer mykotischen Affektion eines Auges beruhe, die sich auf dem Wege des Sehnervenapparates auf das zweite übertrage, so müssen wir umgekehrt auch als »sympathische« alle diejenigen Augenaffektionen anerkennen, die auf solche Weise am zweiten Auge entstehen können; d. h. die durch Verbreitung propagationsfähiger Mikroorganismen auf diesem Wege hervorgebracht werden können; wir müfsten dann reden dürfen von einer sympathischen Tuberkulose, vielleicht auch Lepra, Gonnorrhoe etc., d. h. es hätte

dann eine jede derartige »sympathische Entzündung« gleichsam ihre eigne Spezifizität. Sehr wohl ist es nun möglich, dafs für das Krankheitsbild, das wir gewöhnlich bisher allein als typische sympathische Augenentzündung ansprechen, von Sattler jetzt der Mikrokokkus gezüchtet ist, der zu ihr in näherer ätiologischer Beziehung steht, als der Staphylokokkus. Weitere Mitteilungen hierüber bleiben abzuwarten; ich selbst verfüge augenblicklich nicht über frisches Material, das mir eine Nachuntersuchung gestattete, und erwarte, da wir in der Hauptsache, im Prinzip, doch einig zu sein scheinen, mit Spannung die Untersuchungen Sattlers, die gewifs viel Klärung bringen werden.

Von einem mikroskopisch kleinen Mikroorganismenherde aus, der an irgend einer verborgenen Stelle des ersten Bulbus sitzt, kann nun die Übertragung auf die Bahn des Opticus stattfinden, bevor sonst in dem betreffenden Auge eine Infektion anderer Teile stattgehabt hat; das Nichtauffinden eines solchen kleinsten Infektionsherdes bei der pathologisch-anatomischen Untersuchung berechtigt darum auch durchaus nicht zu der Annahme, dafs ein solcher Herd überhaupt nicht vorhanden ist.[1]

Die pathologisch-anatomische Untersuchung hat demnach ergeben, dafs pathogene Mikroorganismen sowohl in solchen menschlichen Augen vorhanden sind, welche zu »sympathischer« Entzündung die Veranlassung gaben, als auch in solchen, welche bereits »sympathisch« erkrankt waren; sie hat ferner entzündliche Vorgänge an dem Opticus und seinen Scheiden oder deren Ausgänge in den erstaffizierten Bulbis nachweisen lassen. Die Analogie mit dem Tierversuche ist nun zu grofs, um nicht die Annahme gerechtfertigt scheinen zu lassen, dafs es sich auch bei der menschlichen »sympathischen« Augenentzündung um einen mikrophytischen Prozefs handelt, der, den Sehnervenapparat als Leitungsbahn benutzend, von einem Auge zum andren übergeht. Damit ist aber ohne

[1] Die Untersuchung einer Reihe zweiterkrankter Augen durch Gunn (ophthal. hosp. rep. XI) und Miller ist, soweit sich aus den diesbezüglichen Angaben entnehmen läfst, nicht nach allen Richtungen derart vorgenommen, dafs sie für uns verwertbar ist.

weiteres für das Zustandekommen des Entzündungsprozesses am zweiten Auge die Beteiligung der Ciliarnerven ausgeschaltet. Ich habe gleich am Eingange dieser Abhandlung das geringe positive Material angeführt, das die pathologische Anatomie bezüglich der Ciliarnerven geliefert hat; durch meine eignen Untersuchungen konnte ich dasselbe nicht vermehren, sondern lernte dadurch völlig die Ansicht derer bestätigen, die die Ciliarnervenleitungstheorie als hinfällig auffafsten. Meiner Überzeugung nach ist auch beim Menschen die sogenannte sympathische Ophthalmie eine durch den Sehnervenapparat fortgepflanzte Entzündung mikrophytischen Ursprungs,[1] eine echte »Ophthalmia migratoria«. Wenn bei dieser Anschauung auch den Ciliarnerven jeder Einfluſs auf das Zustandekommen der »sympathischen Entzündung« abgesprochen werden muſs, so behalten sie doch ihren, wenn auch weniger unheilvollen Einfluſs, auf dem Gebiete der sympathischen Reizung; für das Auftreten der als sympathische Neurose bekannten Erscheinungen: Lichtscheu, Thränen, Schmerzen beim Gebrauch der Augen, Asthenopie, Akkomodationsstörungen, zuweilen Amblyopie, ist eine Reizung der Ciliarnerven verantwortlich zu machen. Alle die eben erwähnten Störungen lassen sich ohne weiteres als auf reflektorischem Wege entstanden erklären. Hierfür bedarf es keines pathologisch-anatomischen Befundes an den betreffenden Nerven; ja ein solcher würde, wie Leber mit Recht sagt, der Überleitung eines Reizzustandes zum andern Auge eher schädlich sein. Die Druckempfindlichkeit der Ciliargegend, worauf man stets besonderes Gewicht legte, kann, wie Leber ausführte, doch nichts weiter darthun, als das Fortbestehen eines intraokularen Entzündungszustandes, aus dem durchaus nicht folgt, daſs der Prozeſs eine kontinuierliche Reizung der Ciliarnerven unterhält, die zu sympathischer *Entzündung* führte. Es kann jede Druckempfindlichkeit fehlen und trotzdem zu schwerer sympathischer Entzündung kommen. Festhalten muſs man also durchaus, daſs die sympathische Reizung

[1] Nicht ausgeschlossen darf ich die theoretische Möglichkeit lassen, daſs auch einmal ein chemischer, propagationsfähiger Reiz sich in gleicher Weise fortpflanzen könne — analog dem Tierversuche mit Krotonöl und Aspergillussporen resp. Jequirity.

Druckfehlerberichtigung.

S. 83, Zeile 16 v. o. Berechtigung statt Betrachtung.

mit der »sympathischen Entzündung« als solcher nichts zu thun hat; dafs erstere für sich allein bestehen kann, ohne dafs ihr je die letztere folgt; dafs letztere plötzlich ausbricht, ohne dafs ihr jemals Reizerscheinungen vorherzugehen brauchen. Sehr wohl können beide nebeneinander hergehen, direkt völlig unabhängig von einander, wenn auch der gleiche Prozefs im ersten Auge sowohl das veranlassende Moment für die Ophthalmia migratoria abgibt, als er die Grundlage für die Übertragung eines reflektorischen Reizes durch die Ciliarnerven durch die in dem Auge gesetzten Veränderungen sein oder werden kann. So wird dem Charakter des Prozesses entsprechend die sympathische Reizung durch die Entfernung des ersterkrankten Auges sicher beseitigt, sowie auch durch Durchschneidung der Ciliarnerven — ein Satz, der für die Ophthalmia migratoria keine Geltung beanspruchen kann.

Es bliebe mir jetzt die Betrachtung meiner Auffassung von der sympathischen Ophthalmie als Ophthalmia migratoria (infectiosa) an der Hand der klinischen Thatsachen[1] zu erweisen übrig.

Die Hauptrolle bei der Ätiologie der Ophthalmia migratoria kommt zweifellos den Verletzungen zu; sei es nun, dafs eine zufällige Verwundung ein Auge trifft, sei es, dafs eine solche von operationswegen demselben beigebracht wird, sei es endlich, dafs irgendeine anfänglich oberflächliche spontane entzündliche Veränderung in die Tiefe greift und sogar zu einer Eröffnung der Bulbushüllen die Ursache abgibt. Für alle diese Fälle mufs von vornherein die Möglichkeit einer septischen Infektion zugegeben werden und das umsomehr, als die Erfahrung gelehrt hat und gerade heutzutage unter der Herrschaft der Antisepsis täglich neue Beweise dafür beigebracht wer-

[1] Die Litteratur bringe ich teils nach den mir zugänglichen Originalabhandlungen, teils ist sie den verschiedenen Referaten aus den Nagel-Michelschen Jahresberichten, oder Hirschbergs Centralblatt oder der Litteraturübersicht aus Knapp-Schweiggers Archiv entnommen. Ein Teil der Herren Autoren war so freundlich, mir auf mein Ersuchen Separatabzüge ihrer diesbezüglichen Arbeiten direkt zugehen zu lassen, wofür ich ihnen hier den besten Dank sage. — Auf absolute Vollständigkeit kann und will die Litteratur, die ich bringe, keinen Anspruch erheben.

den, dafs ein Auge ausgedehnte Verwundungen reaktionslos verträgt, wenn bei denselben jede Möglichkeit einer Infektion ausgeschlossen werden kann. Andrerseits führen die kleinsten Verletzungen, das Eindringen minimster Fremdkörper in das Auge bei gleichzeitiger Verunreinigung zur Zerstörung des ganzen Organs. Ich kann unmöglich aus der Litteratur die Unmenge von Verletzungen zusammenstellen, die das eine Auge zu Grunde richteten und dann zu einer Entzündung des zweiten Auges Veranlassung gaben; die mögliche Verunreinigung durch Infektionskeime in solchen Fällen kann von niemandem geleugnet werden. Ebensowenig kann bestritten werden, dafs bei denjenigen operativen Eingriffen, welche zu einer Entzündung des zweiten Auges führten, eine Infektion des ersten stattgefunden haben könne. Der direkte Beweis hierfür durch das Auffinden pathogener Mikroorganismen ist nur in einigen wenigen, mit den neuern Hilfsmitteln daraufhin untersuchten Fällen geliefert worden — der bei weitem gröfste Teil der hierher gehörigen Beobachtungen stammt aus einer Zeit, wo diese Frage noch nicht aufgeworfen war und nach dieser Richtung hin demnach nicht untersucht wurde; so wurden andre Faktoren, Einklemmung von Iris oder Ciliarkörper oder Linsenkapsel in Schnittwunden für das Auftreten der Entzündung am zweiten Auge verantwortlich gemacht, andrerseits auch nach der Operation im ersten aufgetretene Formen chronischer Iridocyklitis resp. Choroiditis, für die man gar keine nähere Ursache anzugeben vermochte. So galt das für die Reklination. v. Graefe giebt in seinem Archiv Bd. II 2, p. 188 an, er habe aus Anderer Praxis vier Fälle gesehen, wo der Reklination eine sympathische Affektion des zweiten Auges folgte; Pagenstecher (Klinische Beobachtungen aus der Augenheilanstalt zu Wiesbaden 1862, p. 54) erzählt einen gleichen. Weitere Angaben darüber finden sich bei Rheindorf (de l'ophthalmie sympathique) und bei Mooren (Sympath. Gesichtsstörungen resp. ophthalmiatr. Beobachtungen). In seiner Dissertation (Würzburg 1879) führt Schneider die Reklination als Ursache sympathischer Affektion 24 mal auf; indefs trennt Schneider nicht die sympathische Entzündung von der sympathischen Reizung.

Die Discision resp. Dislaceration tritt in Schneiders Tabelle fünfmal als Erreger sympathischer Affektion auf. Indefs sind die Angaben nicht alle einwandsfrei, wie z. B. die von Rheindorf, wo es sich um Weichwerden, Atrophie des zweiten Auges ohne jede Entzündung gehandelt haben soll und dieses Auge selbst vierzehn Tage vorher discidiert war. Sehr wichtig ist der Fall von Eversbusch und Pemerl (Knapp-Schweiggers Archiv für Augenheikunde XVIII. 4, p. 472):

Eine 55jährige Frau mit zarter Cataracta secundaria wird mit Discisionsnadel discidiert. Tags darauf Infiltration der Kornea-Stichwunde mit konsekutiver eitriger Iritis, später Glaskörpertrübung, Netzhautablösung (?) — also das Bild einer schweren Wundinfektion mit allen traurigen Folgen. Entlassung der Patientin fünf Wochen nach der Discision. Vierzehn Tage später kommt sie zurück mit Sehstörung auf dem andern Auge; dabei sei sie auch seit einigen Tagen sehr lichtscheu. *Ophthalm.:* Neuritis optica, die sich post enucleationem des ersten Auges wieder vollständig zurückbildete. Auch Galezowsky berichtet zwei hierher gehörige Fälle (Recueil d'ophthalmologie Nov. 1880).

Nach *Iridodesis* wurde Entzündung des zweiten Auges beobachtet von

Graefe 1863 (v. Graefes Archiv IX. 3),
Steffan (v. Graefes Archiv X. 1),
Gunn (Ophth. hosp. rep. 1886 Vol. XI.).

Angaben über Entzündung des zweiten Auges nach *Iridektomie* fand ich von

Alexander, Sitzungsbericht des Heidelberger Kongresses 1874,
Mandelstamm (St. Petersburger Mediz. Wochenschrift Nr. 24),
Manfredi et Cofler (Archives d'ophthalmol. I. p. 44) 1880,
Jacobson 1884 (v. Graefes Archiv XXX. 2) — typische Wundinfektion durch nicht desinfizierte Lanze; die Mikrokokken wurden von Vossius zu Haufen im enukleierten Bulbus nachgewiesen —,
Gunn, 1886 (Ophthalm. hosp. reports XI. p. 9),
Dryardin, 1886 (Journal des sciences médec. de Lille). —

Die *Kataraktextraktion* liefert bereits eine reichere Litteraturausbeute bezüglich der Erregung von Entzündung im zweiten Auge.

Bei Mauthner (Die sympathischen Augenleiden) wird ein Fall von v. Jäger berichtet.

1869 machte Knapp (Knapps Archiv I p. 53) eine derartige Mitteilung. Bei der Anregung dieses Themas auf dem Heidelberger Kongresse 1874 durch Klein meldeten sich Josten, Horner, Haenel, Meyer mit einschlägigen Beobachtungen.

1875 stellte Becker 22 Fälle der Art zusammen (Graefe-Saemischs Handbuch für Augenheilkunde V), von denen Nr. 4, Nr. 12 und Nr. 17 fortfallen, da bei ihnen sympathische Entzündung des zweiten Auges nicht bestanden zu haben scheint.

Dazu kommen:

Norris 1874 (Philadelph. med. Times Oct. 31) zwei Fälle,

Hirschberg 1874 (Klinische Beobachtungen p. 35) drei Fälle (zwei v. Graefes),

Keyser 1875 (Philadelp. med. and surg. report. Dec. 11) ein Fall.

Schneider stellt 1879 in seiner Inaugural-Dissertation (Würzburg) 33 Beobachtungen zusammen, von denen 24 für die sympathische Entzündung des zweiten Auges verwertbar sind.

Landesberg 1880 (Philadelph. med. and surg. report. 42 Nr. 18) fünf Fälle,

1880. Galezowski (Recueil d'ophth.) ein Fall,

1880. Webster (Transact. of the americ. ophthalm. society p. 19) elf Fälle, wovon nur die vier ersten unzweifelhaft sind,

1881. Sichel (Rev. d'ocul. du Sudouest II. Nr. 9),

1882. Milles (Ophth. hosp. rep. X. p. 325) elf Fälle,

1884. Abadie (Arch. d'ophth. T. IV. p. 130) ein Fall,

1884. Higgins (Lancet II. p. 542) zwei Fälle,

1886. Gunn (Ophth. hosp. rep. Vol. XI) sieben Fälle,

1887. Rheindorf (Knapp-Schweiggers Archiv XVIII. 2) drei Fälle.

v. Wecker (Traîté p. 1072 Bd. II.) führt an, dafs er und Abadie sympathische Ophthalmie beschrieben haben nach Ab-

tragung eines Irisprolapses, der nach Extraktion mit kleinem Lappen aufgetreten war.

Von selteneren einem Auge zugefügten Verletzungen, die zweifellos durch Wundinfektion zu einem üblen Ausgange, mit Entzündung des zweiten Auges führten, fand ich folgende:

1. Gunn (Ophth. hosp. reports Vol. XI): Zehn Wochen nach zentraler *Trepanation* der Kornea bei altem, dichtem Leukom trat schwere Iridocyklitis sympathica auf.

2. *Blutegelstich.* Lebrun (Ann. d'oculist. 64 p. 136) berichtet: Rechts Blutegelbifs (ärztlich verordnet) am untern äufsern Hornhautrande, iridodesisartige Pupillenverziehung, hypopyon, starke Schmerzen. Auge wird atrophisch. Nach ca. vier Monaten kam Patient wieder mit Thränen, Lichtscheu, Ciliarinjektion links. Iris nicht verfärbt, noch beweglich, erweitert sich aber schwer und unregelmäfsig. Ophthalmoskopische Untersuchung wegen Empfindlichkeit nicht möglich. Enukleation rechts; Symptome links verschwinden, aber Sehvermögen wird nicht wie früher wieder hergestellt.

3. *Entzündung nach Tätowierung.* Pannas (Gaz. des hôp. Nr. 85) erzählt zwei Krankengeschichten: a) zwei mal Tätowierung im Verlauf von vierzehn Tagen, wonach lebhafte Reaktion, nach dem zweiten Mal noch stärkere als nach dem ersten; bald darauf Iridocyklitis sympathica am andern Auge. b) Erstes Auge tätowiert, wonach viel Schmerzen; vor drei Monaten zweites Auge gleichfalls tätowiert, worauf sehr heftige Reaktion; das Auge blieb beständig schmerzhaft. Drei Monate später erkrankte das erste Auge an sympathischer Iridocyklitis; bei der Enukleation des schuldigen Auges zeigte sich die vordere Bulbushälfte desselben vereitert.

4. *Drainage.* In Hirschbergs Zentralblatt für Augenheilk. für 1878 finde ich p. 135 folgende Anmerkung: »Herr Dr. Claeys aus Gent teilt mir mit, dafs er Herrn Galezowski in Paris die Enukleation eines anderweitig drainierten Augapfels wegen sympathischer Erscheinungen machen sah.« Ob es sich um sympath. Entzündung gehandelt hat oder nur Reizerscheinungen, wird nicht gesagt.

5. *Giftiger Fliegenstich* wird von Gunn 1887 (Royal London ophthalm. hosp. rep.) als Ursache sympathischer Entzündung aufgeführt. Linkes Auge verloren durch Stich einer giftigen Fliege. Drei Monate darauf Sehstörung rechts. Vor sechs Wochen schon Enukleation des linken Bulbus. Rechts besteht Iridocyklitis sympathica. Zwei Tage nach dem Fliegenstich war die linke Gesichtshälfte gefühllos, das linke Ohr taub; jetzt noch links total taub. — Weiterer Ausgang unbekannt.

Unter den ätiologischen Momenten für »sympathische Entzündung« figurieren in der Litteratur einige Beobachtungen von *Herpes zoster ophthalmicus*.

Noyes (Transactions of the americ. ophthalm. society p. 71) sah einen abgelaufenen Fall von Herpes zoster ophthalm., in welchem dieses Leiden zu beiderseitiger Blindheit geführt hatte. Die Eruption hatte die linke Seite der Stirn betroffen. Das linke Auge erblindete während dieser Krankheit. Zehn Monate später wurde das rechte Auge schmerzhaft und entzündet und erblindete gleichfalls — ohne Herpeseruption. Beide Augen bieten die Zeichen abgelaufener Iridochoroiditis. — Es ist nicht einzusehen, warum es sich hier um eine sympathische Iridochoroiditis handeln soll; es liegt kein Beweis dafür vor.

In dem Falle von Jeffries (Transact. of the americ. ophthalm. society p. 70) bestand nur vorübergehend sympathische Reizung des andern Auges bei Herp. zoster.

Guérin (Du zona ophthalmique Thèse de Paris 1884) sah ein Auge infolge von Herpes zoster durch *Hornhautperforation* zu Grunde gehen; drei Jahre später brach auf dem andern sympath. Ophthalmie aus. — Die Auffassung des zweiten von Guérin gebrachten Falles als sympath. Ophthalmie ist nicht zu verstehen: bei Herpes zoster entwickelt sich eine Randphlyktäne auf dem ersten Auge und nach Ablauf des Prozesses kam es auf dem andern zu Phlyktänenbildung!

Der einzige Fall, der also hier Geltung haben könnte, wäre der erste von den beiden Guérins — und hier war das zu be-

schuldigende Auge durch *Perforation* der *Kornea* zu Grunde gegangen, also die Möglichkeit einer Sekundärinfektion nicht auszuschliefsen.

Es sei hier anschliefsend erwähnt, dafs Bucklin (Newyork med. Rec. 1886 p. 39) bei zwei Patienten nach *Herpes corneae* sympathische Erkrankung (Entzündung? im Referat nicht angegeben) auftreten sah; bei beiden war Hornhautperforation eingetreten gewesen.

Auch *Symblepharon* wird als veranlassendes Moment für sympathische Entzündung angeführt.

Über derartige Angaben von Webster 1881, Rofsander 1876, Agnew und Mathewson konnte ich keine Details erlangen; auch bei Mooren (fünf Lustren etc. p. 154) finde ich nur in der Tabelle: »Sympath. Iridochoroiditis nach Symblepharon nach »Verbrennung« ohne nähere Daten. Nur über Peck (Newyork medic. Record. p. 428) finde ich im Referat: Sympathische Iridochoroiditis: »andres Auge phthisisch nach *perforierendem* Hornhautulcus mit partiellem Symblepharon.« Hier kommt die eventuelle sympathische Entzündung sicherlich auf Rechnung der Hornhautperforation und nicht des Symblepharon.

Nach *gonnorrhoischer* Infektion des ersten Auges ist sympathische Entzündung des zweiten beobachtet von:

Pflüger (Korrespondenzblatt für Schweizer Ärzte 1875, Nr. 7 und 8): Ein 20jähriger Mann hatte sein linkes Auge infolge von Hornhautnekrose durch Ophthalm. gonnorrh. verloren; einen Monat später erkrankte das rechte Auge an beginnender Neuroretinitis, die sich nach Enukleation des linken rasch besserte.

Meyhöfer (Zehender klin. Monatsbl. 1877, XV. p. 102) beiderseitige Infektion mit gonnorrh. Secret bei einem 18jährigen Dienstmädchen; links Ausgang in reizlose Phthisis bulbi, rechts, wo nur Konjunktivalaffektion bestand, völlige Heilung. Nach $2^1/_2$ Monat (3 Monate nach der ersten Affektion des linken Auges) rechts Iritis serosa mit zahlreichen hintern Synechien, während der früher reizlose linke Bulbus stark gerötet und druckempfindlich war. Nach Enukleation links schliefslich guter Ausgang rechts.

Hirschberg (Klinische Beobachtungen, Wien 1874): 21jähriger

Mann; links gonnorrhoische Infektion mit Hornhautperforation, grofsem Irisvorfall und Ausgang in kegelförmiges Staphylom, das abgetragen wurde. Nach prompter Heilung Ausgang in mäfsige Phthisis. Rechtes Auge war frei geblieben. Einige Monate später leichte Perikornealinjektion links (soll wohl heifsen: rechts); Enukleation verweigert, erst einen Tag darauf gestattet, wo bereits eine hintere Synechie bestand; trotz Enukleation und Inunktion, später Iridektomie, nach anfänglicher Besserung Ausgang in Erblindung.

Wild (Inaugural-Dissertation, Basel 1882). Links: Infektion mit gonnorrhoischem Eiter; Ausgang in totale Hornhautnekrose Circa vier Wochen nach der Infektion links an dem bis dahin absolut gesunden rechten Auge Injektion, stark rote Papille mit stark gefüllten Gefäfsen, geringer Empfindlichkeit der Ciliargegend, enger Pupille. Trotz Enukleation links, rechts Verschlechterung; Papille röter, Grenzen nach aufsen verwischt; zwei feine hintere Synechien; Glaskörperopazitäten; erst nach längerer Zeit günstiger Ausgang.

Knies (Festgabe für Horner p. 93) 1882. Fall aus Horners Praxis. 35jähriger Mann verlor Mai 1874 das linke Auge durch gonnorrh. Infektion; Auge blieb stets empfindlich. Drei Jahre später schleichende Iritis serosa rechts; schliefslich nach Extraktion der in die Kammer luxierten Linse und Stat. glaucomatos. später Nachstaar; nach der Durchschneidung langsame Besserung bis S = 1/3, das noch nach einem Jahre bestand.

Mündliche Mitteilung von Dr. Eugen Fränkel (Hamburg). 27jähriger Mann; seit vierzehn Tagen rechts Conjunct. gonnorrhoica; gleichzeitig Gelenkaffektionen. Linkes Auge augenblicklich frei. Rechts Hornhautaffektion, die nach vierzehn Tagen zur Perforation führt. Gleichzeitig entstehen jetzt links einige kleine Hornhautfiltrate, die sich völlig zurückbilden. Sechs Wochen später rechts Cyklitis; danach tritt links Lichtscheu auf, der schnell Bildung hinterer Synechien folgt. Enukleation rechts; Inunktionskur. Die Synechien lösen sich, und als es nach sechs Tagen möglich ist, den Augenhintergrund links zu erkennen, zeigt sich Neuritis optica. — Ausgang in Heilung mit S = 1.

Man könnte hier wohl daran denken, dafs in den angeführten Fällen eine Fortpflanzung des spezifischen Krankheitserregers stattgefunden habe; andrerseits kann auch die Möglichkeit einer Verunreinigung durch andre Mikroorganismen nach der Perforation und dann weitere Propagation nach dem zweiten Auge nicht ausgeschlossen werden. Die Art der Affektion am zweiten Auge läfst keinesfalls die Annahme gerechtfertigt erscheinen, dafs es sich um den Ausdruck einer Allgemeininfektion mit Iritis gonnorrhoica am zweiten Auge gehandelt habe, sondern sicherlich um eine Ophthalmia migratoria. Es ist a priori nicht zu bestreiten, dafs auch die Gonokokken den gleichen Weg durch die Sehnervenbahn wandern könnten, wie etwa die Staphylokokken beim Tierversuch; der Beweis hierfür steht aber so lange aus, bis aus dem nach Gonnorrhoe eines Auges »sympathisch« erkrankten zweiten dieser spezifische Kokkus gezüchtet werden kann.

Die gleiche Erwägung gilt für andre spezifische Infektionen des Auges. In seiner Inaugural-Dissertation (Königsberg 1883) plaidiert Bremer für das Entstehen von sympathischer Entzündung nach tuberkulöser Choroiditis, auf Grund eines Krankheitsfalles, über den er ausführlich Mitteilung macht.

Lassen wir selbst gelten, dafs wirklich das zweite Auge vom ersten aus erkrankte, und nehmen wir selbst an, dafs die Untersuchungsdiagnose des enukleierten ersterkrankten Auges richtig ist und es sich in der That um Tuberkulose des Uvealtraktus gehandelt hat (wiewohl dazu der Bacillennachweis gefordert werden müfste), so bestand offenbar zuerst, wie Bremer selbst meint, im primär erkrankten Auge ein phlyktänuläres Hornhautgeschwür, das zu Perforation mit Irisprolaps geführt hatte. Damit ist eine Infektion mit andern Mikroorganismen nicht mehr auszuschliefsen und also der Wert der eventuellen Spezifizität des Prozesses der Tuberkulose im enukleierten Bulbus als Erreger der sympathischen Entzündung nicht mehr sehr hoch anzuschlagen. Ganz die gleiche Erwägung gilt für den auch von Bremer herangezogenen Fall Manfredis. (Archiv. d'ophth. 1880 p. 44.) Manfredi selbst ist geneigt, die sympathische Entzündung der Iridektomie zur Last zu

legen, die dem an Glaukom leidenden Patienten gemacht worden war. Vierzehn Tage nach der Iridektomie, die eine ektatische Narbe hinterlassen hatte und der vom dritten Tage nach der Operation an die heftigsten Schmerzen folgten, trat die Entzündung am zweiten Auge auf. Die mikroskopische Untersuchung des enukleierten Auges ergab Knötchen im Uvealtraktus, die die Struktur wahrer Tuberkel hatten; der Fall ist nicht einwandfrei und wird, wie erwähnt, vom Autor selbst in gleichem Sinne behandelt.

Endlich aber wäre bei der Spezifizität der tuberkulösen Erkrankung zu erwarten, dafs bei ihrer Übertragung auf das zweite Auge sie sich an diesem gleichfalls als Tuberkulose manifestierte. Dafs ein solcher Vorgang möglich ist, glaube ich unbedingt, wenn er auch, soweit ich die Litteratur kenne, nicht beschrieben ist. Ich selbst bin aber im stande, einen ganz geringen Beitrag wenigstens dafür zu liefern, dafs beim Menschen eine Verbreitung der Krankheitserreger, als welche wir ja heute die Tuberkelbacillen ansehen, bis in die Sehnervenleitungsbahn vorkommt:

Martha E. aus Hamburg sah ich consultativ, nachdem sie seit einigen Wochen, anfänglich an Iritis, ohne erkennbare Knötchen, später an gelblicher Wucherung in der vordern Kammer und nahezu ringförmiger staphylomatöser Vortreibung des Ciliarkörpers, besonders stark nach innen, erkrankt war. Das Bild war, als ich es sah, durchaus typisch für Iris resp. Ciliarkörpertuberkulose in vorgeschrittenem Stadium, und ich enukleierte den tief injizierten Bulbus des 6jährigen Kindes, der übrigens absolut amaurotisch war. Das zweite Auge war, auch ophthalmoskopisch, durchaus intakt. Aus dem Ciliarkörper des frischen Bulbus impfte ich ein Kaninchen in die vordere Augenkammer; im übrigen wurde der Bulbus gehärtet und später geschnitten, worüber in einer Inaugural-Dissertation des Näheren berichtet werden wird. Hier sei kurz erwähnt, dafs sowohl das Kaninchen typische Iristuberkulose bekam, als auch in dem enukleierten Bulbus in Iris und Ciliarkörper Tuberkelbacillen ohne Mühe aufzufinden waren. Bei der Enukleation war mir schon der grofse Blutreichtum des durchschnittenen Nervus opticus aufgefallen, ein Umstand, der mich an

die ganz besonders genaue anatomische Untersuchung desselben gehen liefs. Ich fand denn auch Neuritis und Perineuritis optica; die Papille leicht geschwollen, die Zentralgefäfsscheiden mit Lymphkörperchen angefüllt, reichliche Kernvermehrung im Opticus, die Scheidenräume weit, die innern Schichten der Duralscheide mit Rundzellen versehen, die Pialscheide weniger, das Arachnoidealepithel stark gewuchert, dazwischen wenige Lymphkörperchen. Die Aderhaut zeigte sich bis zur Papille rundzellig infiltriert. Ich färbte nun auch eine Reihe der Opticus- resp. Papillenschnitte auf Bacillen und fand in der That im Zwischenscheidenraum zwischen den Bälkchen des Arachnoidealgewebes einzelne, durchaus typische Tuberkelbacillen; im Opticusstamm und in den Scheiden der Zentralgefäfse suchte ich sie vergebens. Ich halte diesen Befund für überaus wichtig für die Frage der Propagationswege von Mikroorganismen im Auge.

Dafs auch bei *intraokularem Cysticerkus* »sympathische« Entzündung des zweiten Auges auftrete, findet sich zwar in Lehrbüchern angegeben, es ist mir indes nicht möglich gewesen, wirklich in der Litteratur einen solchen Fall zu entdecken. Die Möglichkeit kann nicht geleugnet werden, wenn, wie ich das selbst sah, der Ort des Cysticerkussitzes im Bulbus gleichzeitig zur Ablagerungsstätte von Mikroorganismen werden sollte. Es gelang mir einmal, aus der einen intraokularen Cysticerkus umgebenden Infiltration von graugelblicher Farbe weifsen und gelben Staphylokokkus pyogenes zu züchten.[1]

Dafs *Panophthalmitis* verhältnismäfsig selten zu sympathischer Entzündung des zweiten Auges führt, ist bekannt, obwohl gerade hier sicher die schwersten Formen der Infektion vorliegen. Beobachtet sind derartige Fälle von Mooren 1867, Lawson 1868, Rossander 1876, Gunn 1886, Minor 1887; hierhin gehört wohl auch der Fall von O. Becker 1881.[2] Alt giebt an (Knapp-

[1] *Über Neuritis optica.* Jena, G. Fischer 1887, p. 50.

[2] Archiv für Psychiatrie XII. 1.

Schweiggers Archiv VI.), dafs von 110 anatomisch untersuchten, wegen sympathischer Affektion des zweiten enukleierten Augen, 21 mal sich ausgesprochene purulente Panophthalmitis gefunden habe. Ich habe schon früher mit Leber die Erklärung für das weniger häufige Auftreten der Entzündung des zweiten Auges bei Panophthalmitis des ersten darin suchen zu müssen geglaubt, dafs die Entzündungserreger teils bei der eitrigen Perforation der Bulbushüllen mit dem Eiter nach aufsen entleert, teils durch die massenhafte Eiterbildung unwirksam gemacht, beseitigt und zersört werden.«

Gifford meint, die Erklärung hierfür sei eher in der Verschliefsung der Lymphräume zu finden. Ich gebe zu, dafs auch dies Moment mit in Betracht kommen mag, d. h., dafs auch die massenhafte Ansammlung von Eiterkörperchen im Zwischenscheidenraum in gewissem Grade ein *mechanisches* Hindernis für das Vorwärtsdringen der Mikrokokken bei der Panophthalmitis abgeben mag, wenn ich auch der zerstörenden (phagocytischen) Wirkung der Eiterzellen einen gröfseren Wert beimesse.

Die Angaben, die sich in der Litteratur über »sympathische« Ophthalmie, hervorgerufen durch Tragen eines künstlichen Auges, vorfinden, sind immerhin etwas zweifelhafter Natur, so dafs sie in der Ätiologie der »sympathischen *Entzündung*« vor der Hand nur mit gewisser Reserve aufgenommen werden können.

Galezowski[1] beschreibt zwei Fälle von sympathischer Konjunktivitis, je einen von Keratitis und Iritis *sympathica*, verursacht durch Tragen eines künstlichen Auges. In der ersten der beiden Beobachtungen von Konjunktivitis trug Patient sein künstliches Auge, das die »*sympathische* Konjunktivitis« hervorgerufen haben soll, nach Heilung der letztern weiter, ohne jemals davon neue Störung zu empfinden, im zweiten wurde wegen *Conjunctivitis sympathica* das phthisische andere Auge enukleiert; die sympathische Konjunktivitis heilte ungestört weiter, *obgleich* Patient nach vierzehn Tagen ein künstliches Auge trug. Drei Jahre später bekam

[1] Recueil d'ophthalm. Nov. 1880.

er wieder eine Konjunktivitis, die erst aufhörte, als die Prothese aus der andern Orbita entfernt wurde. Bei der *sympathischen Keratitis* infolge einer Prothese handelte es sich um kleine Hornhautulcerationen am untern äufsern Rande, für die auf dem Wege der »Sympathie« das Tragen eines künstlichen Auges auf der andern Seite mit verantwortlich gemacht wird. Trotz der Entfernung desselben beanspruchte die Heilung der Ulcera drei Monate.[1]

Die *sympathische Iritis* infolge des Tragens eines künstlichen Auges ist nicht besser bewiesen. Sie betrifft eine Frau von 37 Jahren, die im Alter von 22 Jahren ein Auge infolge einer Iridochoroiditis verlor; es wurde dann wegen Schmerzhaftigkeit enukleiert, und sie trug vier Jahre lang ein künstliches Auge ohne jede Beschwerde. Unter Kopfschmerzen und wachsender Entzündung stellte sich an dem bis dahin gesunden Auge eine Iritis ein. Die Prothese, unter der sich Konjunktivitis gezeigt hatte, wurde entfernt, die Iritis wurde mit Atropin behandelt und heilte in *acht* Tagen; die Konjunktivitis, die in der leeren Orbita durch die Prothese hervorgerufen war, brauchte *zwei Monate* zur Heilung; trotzdem wird das Tragen des künstlichen Auges als die Ursache der Iritis am andern angesehen, wiewohl die gröfste Wahrscheinlichkeit dafür spricht, dafs es sich am zweiten Auge um eine spontane Iritis gehandelt hat, wie am ersten auch. Gewifs liegt für diese vier Beobachtungen Galezowskis nicht der geringste zwingende Grund vor, sie für »sympathisch« zu halten.

Lawson (London ophth. hosp. rep. Vol. VI. p. 123): Rechtes Auge vor 5 1/2 Jahren durch akute Panophthalmitis verloren; vor 3 1/2 Monaten künstliches Auge, das täglich getragen wurde. Linkes Auge gut. Nach drei Wochen mufste künstliches Auge weggelassen werden, weil der Stumpf sich entzündete; dann trug Patient es wieder, aber es veranlafste immer wieder Entzündung. Seit vierzehn Tagen Sehstörung links. Jetzt Links Thränen und Injektion, humor aq. trüb, hintere Synechien, (T + 1) Nr. 20 Jäger.

[1] Ich gehe später genauer auf diese drei Fälle ein.

Enukleation rechts. Langsame Besserung links, aber noch nach Monaten sehr herabgesetztes Sehvermögen.

Alt 1876. (Internat. ophth. Kongrefs zu Newyork.) 35jähriger Mann; linkes Auge vor 14 Jahren durch Hornhautsuppuration phthisisch geworden; auf dem Stumpf seit langer Zeit ohne Beschwerden ein künstliches Auge. Da erkrankte das rechte, wie bei Brightscher Neuroretinitis; Enukleation verweigert. Ausgang in absolute Amaurose.

In diesen beiden letzten Fällen läfst sich ein ursächlicher Zusammenhang zwischen der Prothese und der Erkrankung des andern Auges gleichfalls nicht *beweisen,* weil phthisische Augen öfter *spontan* noch nach Jahren unter frischen Reizerscheinungen zur Ophthalmia migratoria Veranlassung geben. Es wäre indefs wohl denkbar, dafs eine unter der Prothese stattfindende Eiter- resp. Sekretretention zu einer neuen Infektion des Stumpfes führte; Gelegenheit zu Substanzverlusten ist gewifs durch die oft defekt werdenden Ränder der Prothese selbst, wie auch durch das Hantieren mit derselben oder durch chemische Einwirkung stagnierenden Sekretes genügend gegeben.

In der Litteratur findet sich ferner die *Bildung von Knochenschalen* innerhalb eines Bulbus unter den *ätiologischen* Momenten der sympathischen Entzündung des zweiten. Ich habe die fraglichen Beobachtungen zusammengestellt; danach ergiebt sich:

1. In den Fällen von Hirschberg (Klinische Beobachtungen 1874), Norris (Philad. med. Times Oct. 31. 1874), Hale (Philad. med. and surg. rep.), Macnaughton Jones (Dubl. journ. of med. scienc. July 1877), Taubner (Inauguraldissert., Greifswald 1878), Frost (Transact. of the ophth. society of the united Kingd. 1884, p. 171), Smith (Americ. journ. of ophthalm. I. p. 254, 1885) handelt es sich nicht um sympathische Entzündung, sondern um sympathische Reizung des zweiten Auges.

2. Sympathische Entzündung war vorhanden in den ersten beiden Fällen von Knapp (Knapps Archiv II. 1. p. 133) — bei seinem dritten ist die Auffassung der Entzündung am zweiten Auge, als vom ersten bedingt, zweifelhaft —, ferner in den Fällen von Watson (Transact. of the path. society of London Vol. 22,

1871), Savary (Annal. d'ocul. T. 76, p. 151), Wadsworth (Boston, med. and surg. journ. March. 1877), Cornwall (Americ. journ. of ophthalm. I. p. 254, 1887); bei *allen* diesen war das ersterkrankte Auge durch *Verletzung* zu Grunde gegangen, somit eine frühere *Infektion* anzunehmen, die später zur Ursache der Ophthalmia migratoria wurde. Die Knochenbildung als *solche* kann für die Entzündung des zweiten Auges nicht verantwortlich gemacht werden.

Intraokulare Tumoren geben die Ursache zur Entzündung des zweiten Auges ab.

Nicht zugängig waren mir drei von Fuchs in seiner Monographie über Aderhautgeschwülste angegebene Beobachtungen von Knapp, Lawrence und Schüppel, sowie Amick (Cincinnat. med. News IX. p. 305, 1880); Rossander (Annal. d'ocul. T. 75) spricht im allgemeinen von drei Fällen von Sarcoma choroid. als Ursache sympathischer Ophthalmie. Bei Berger (Beiträge zur Anatomie des Auges 1887), der zwei Beobachtungen aus Schölers Klinik bringt, ist nicht zu ersehen, ob es sich um sympathische Reizung oder Entzündung handelte, da nur von sympathischer Affektion des zweiten Auges die Rede ist. Um sympathische Reizung handelt es sich bei:

Norris (Philadelph. medical Times; Oct. 31 1874), Rémy (Bulletin de la soc. anat. de Paris 1874 p. 128), Salvioli (Annali di ottalm. IV. p. 445), Noyes (Knapps Archiv IX. p. 140).

Um sympathische Entzündung bei:

Pagenstecher (Klinische Beobachtungen aus der Augenheilanstalt zu Wiesbaden 1862) zwei Fälle. Bei dem ersten — beginnende sympathische Choroiditis — ist zweifelhaft, ob nicht blos Neurose mit Amblyopie, da kein ophthalmoskopischer Befund vorlag; bei dem zweiten sagt Pagenstecher, dafs man schwanken könnte, ob die vorgefundene Neubildung[1] als Entzündungsprodukt oder als selbständige Geschwulst zu deuten sei. Jedenfalls fanden

[1] Im ersterkrankten Auge.

sich in dem Auge auch sonst Entzündungsprodukte, so in der vordern Kammer puriforme Elemente.

Berlin (v. Graefes Archiv f. Ophth. XIV. 2. p. 328). 37jähriger Mann; Iridochoroiditis mit Druckvermehrung; Iridektomie; Heilung unter langem Klaffen der Operationswunde; drei Wochen nach der Operation sympathische Iridocyklitis. Im enukleierten Auge: melanotischer Aderhauttumor. Hier könnte die Iridektomie, deren Wunde lange klaffte und der nach drei Wochen die Affektion am zweiten Auge folgte, gleichfals als Ursache für die letztere angesehen werden.

Ein Trauma ging der Tumorbildung im ersterkrankten Auge voraus bei Steinheim (Hirschbergs Zentralblatt f. Augenheilk., September 1877); durch die Untersuchung konnte eine Kontinuitätstrennung des gliomatös degenerierten Bulbus nicht als ausgeschlossen angesehen werden.

Eine *Korneal-Perforation* durch Tumormasse am ersterkrankten Auge bestand auch bei Steffan (Jahresbericht 1874 p. 27); desgleichen bei Milles' (Curators patholog. report., Royal London Ophthalm. hosp. rep. Vol. XI. part. 1. 1886) Fall 1; auch bei dieses Autors *Fall 2* war nach der anatomischen Untersuchung eine Perforation dagewesen; es fand sich vordere Synechie (und eitrig infiltrierter Glaskörper). Bei der anatomischen Untersuchung des Falles Brailey (ibid. p. 53) erklärt Milles »an evident perforation of the cornea« als vorhanden.

Etwas zweifelhaft in der Diagnose ist die Mitteilung von Knies (Knapps Archiv VI. 1. p. 170), da die Möglichkeit, dafs auch auf dem zweiterkrankten Auge ein Aderhautsarkom besteht, nicht ganz ausgeschlossen werden kann.

Bei Hirschberg (v. Graefes Archiv XXII. 4. p. 142) fehlen die anamnestischen Daten, so dafs die Möglichkeit einer frühern Verletzung nicht mit Sicherheit abzuweisen ist.

Für die Erklärung der Ophthalmia migratoria in allen denjenigen Beobachtungen von Tumorbildung im ersterkrankten Auge, bei welchen dieser eine Verletzung vorausging oder sich während des Krankheitsverlaufes eine Perforation einstellte, bevor das zweite

Auge ergriffen wurde, genügt das Faktum der Kontinuitätstrennung des ersten Bulbus vollständig; damit ist einer Infektion das Thor geöffnet. Es ist ja selbstredend, dafs eine solche nicht immer zu einer Vereiterung des Auges führen mufs. Dafs aber auch in solchen tumorbergenden Bulbis, bei denen eine Perforation auszuschliefsen ist, die Anwesenheit von Mikroorganismen nicht ausgeschlossen werden darf, dafür spricht eine von mir bereits anderwärts erwähnte Beobachtung, die hier ihren geeignetsten Platz findet: Patient L. kommt mit Klagen über hochgradige Sehstörung des rechten Auges in die Göttinger Augenklinik. Links: Phthisis bulbi mit Druckempfindlichkeit; Konsistenz weich; Entstehung des Leidens mit Gesichtsfeldbeschränkung von der Nase her ohne entzündliche Erscheinungen. Verletzung ganz bestimmt in Abrede gestellt. Allmählicher Verlust des Sehvermögens. Nach völliger Erblindung traten heftige Schmerzen dazu, während das Auge kleiner wurde. Nachdem die Schmerzen links aufgehört hatten, traten Schmerzen rechts auf, mit Abnahme des Sehvermögens. Jetzt bestand rechts: Ophthalmia migratoria; totale hintere Synechie, Pupillarmembran etc. Enukleation des linken Bulbus. Die von mir angestellte mikroskopische Untersuchung ergab als wichtigstes, dafs der Bulbus ein pigmentiertes Aderhautsaukom enthielt, sonst alle Zeichen chronischer Entzündungsvorgänge. In der unmittelbarsten Umgebung des Tumors finden sich mit Anilinfarben gut zu tingierende Kokken und Doppelkokken auf Schnittpräparaten. Kein Anzeichen einer frühern Perforation. Man mufs also daran denken, dafs gelegentlich auf irgendeine Weise in die Blutcirkulation gelangte Mikroorganismen sich um einen Tumor, als Prädilektionsstelle, gerade wegen der durch ihn im Auge gesetzten Veränderungen ansiedeln können.

Alles, was bisher von mir betreffs der Ätiologie der sogenannten sympathischen Augenentzündung angeführt wurde, läfst sich ohne jeglichen Zwang nicht nur mit meiner Anschauung von dem Wesen dieser Erkrankung vereinen, sondern es unterstützt dieselbe in jeder Hinsicht. Es mufs nicht nur bei der Häufigkeit, mit der gerade Verletzungen es sind, die zu jener unheilvollen

Erkrankung Veranlassung geben, sei es mit oder ohne Zurückbleiben eines Fremdkörpers, die Möglichkeit einer Infektion ohne weiteres zugegeben werden, sie kann auch bei keinem der andern ätiologischen Momente in Abrede gestellt werden.

Dafs auch in angeblich nie verletzten, an sogenannter spontaner innerer Augenentzündung zu Grunde gehenden Augen, bei denen sich auch während der Entstehung oder des weitern Verlaufes niemals eine Perforation oder irgend ein Kommunikationsweg mit aufsen auffinden läfst, Mikroorganismen bösartigster Natur sich finden, habe ich in dem Falle Pein des anatomischen Teiles dieser Abhandlung nachgewiesen. Ich glaube wohl, dafs wir ohne weiteres den von Leber auf dem Heidelberger Kongrefs 1879 vertretenen Standpunkt von der infektiösen Natur aller dieser »innerlichen Augenentzündungen« anerkennen müssen. Man pflegt derartige Augen ab und zu bei Druckempfindlichkeit, wegen der drohenden Gefahr für das andre zu enukleieren, und das mit vollem Rechte, wenngleich in *solchen* Fällen damit nur die eine Gefahr, die der direkten Überwanderung abgeschnitten wird, nicht aber die Grundursache. Eine von uns supponierte im Gesamtorganismus vorhandene Allgemeininfektion, der das eine Auge die Invasion der Organismen verdankte, wird mit Entfernung dieses *einen* Ablagerungsherdes natürlich nicht getilgt. Eine etwa nach Jahren auftretende gleiche Erkrankung des zweiten Auges würde also gegen die Theorie der Ophthalmia migratoria belanglos bleiben. Endlich sei noch der »Quetschung des Sehnerven« gedacht, die gewöhnlich als Ursache für diejenigen »sympathischen Entzündungen« angegeben wird, welche *nach* der Enukleation eines Auges entstehen. Die Zeit, welche bis zum Ausbruch der Entzündung auf dem zweiten Auge verging, schwankt, von der Enukleation des ersten Auges an gerechnet, von einem bis zu 25 Tagen. Es hat keinen Wert, diese Beobachtungen detailliert aufzuführen; ich stelle sie hier einfach zusammen, um nur auf eine später einzugehen, bei der ein Zeitraum von einem Jahre zwischen Enukleation und »sympathischer Erkrankung« liegen soll.

1867. Mooren (Ophthalmiatr. Beobachtungen).

1873. Müller (Inaugural-Dissert. Greifswald).
1874. Schmidt (Klin. Monatsbl. p. 177).
1877. Colsmann (Berlin. klin. Wochensch. Nr. 12).
1879. Steinheim (Knapps Archiv IX. p. 47).
1880. Nettleship (Brit. med. journ. 17. April).
1881. Wood White (Brit. med. journ. 16. April).
1882. Frost (Transact. of the ophth. society of the united Kingd. Bd. II. p. 21).
1882. Snell (ibid.) zweifelhaft.
1882. Critchett (Lond. ophthalm. hosp. rep. X. p. 322).
1883. Bower (Brit. med. journ. 26. Mai).
1884. Nettleship (Ophth. society of Gr. Brit. p. 83) zweifelhaft.
1884. Frost (ibid. p. 80).
1886. Milles (Ophth. hosp. rep. Vol. XI.).
1887. Gunn (ibid.) 5 Fälle.

Besonderer Auseinandersetzung bedarf nur der Fall von Ayres (Knapps Archiv XII. p. 442), in dem ein Jahr nach der Enukleation sympathische Iritis auf dem zweiten Auge eingetreten sein soll. Patientin verlor das erste Auge durch eitrige Hornhautentzündung mit Ausgang in Staphylom, das punktiert wurde, worauf schmerzhafte Phthisis bulbi die Enukleation veranlafste. Patientin litt seit zehn Jahren an eitriger Augenentzündung, da sie ihren Miktus zu Umschlägen benutzte, während sie gleichzeitig Vaginalblennorrhoe hatte.

Ein Jahr nach der Enukleation erschien sie mit Schmerzen in der Orbita der enukleierten Seite und Iritis auf dem andren Auge. Die Schmerzen in der leeren Orbita wurden durch starken Druck auf das Opticusende gemildert. Das Opticusende wurde reseciert; nach circa sechs Wochen war das zweite Auge geheilt. Es besteht durchaus kein zwingender Grund, die Iritis dieses Auges als »sympathisch« anzusehen, nur weil in der Orbita Schmerzen vorhanden waren, die bei Druck auf den Opticusstumpf nachliefsen; es hat viel mehr Wahrscheinlichkeit für sich, die Iritis als spezifisch aufzufassen da ja auch ein »spezifischer Vaginalflufs« vorhanden war. Die Koexistenz einer etwaigen Narbenzerrung an dem

Opticusstumpf genügt nicht, sie mit der entzündlichen Affektion des zweiten Auges in ursächlichen Zusammenhang zu bringen. — Gewifs bietet die Annahme einer bereits auf den Opticus fortgeschrittenen infektiösen Entzündung zur Zeit der Ausführung der Enukleation die bei weitem befriedigendste Erklärung für den späteren Ausbruch der sogenannten sympathischen Entzündung. Zu dem gleichen Schlusse kam das von der englischen Ophthalmologengesellschaft zur Erforschung der »sympathischen Ophthalmie« eingesetzte Komitee, das am 11. März 1886 durch Nettleship einen auf 200 Fälle basierten Bericht erstattete.[1] »Was das Auftreten von sympathischer Ophthalmie nach Enukleation eines verwundeten Auges betrifft, so sind 30 Fälle beobachtet. Offenbar war die Enukleation nie Schuld an der sympathischen Ophthalmie, sondern die Verwundung. Das verwundete Auge war in allen Fällen noch lange genug in der Orbita geblieben, um Veränderungen eingehen zu können, die zur sympathischen Ophthalmie führten.«

Über die oft rapide Beteiligung der Sehnervenpapille bei infektiösen Verletzungen des Auges habe ich mich übrigens im experimentellen Teile dieser Arbeit bereits ausgesprochen.

Aus dem eben herangezogenen Komiteebericht Nettleships hebe ich endlich ferner hervor: »Das Auftreten einer sympathischen Ophthalmie bei Patienten, bei denen das ersterkrankte Auge nicht irgendwie eine Perforation erlitten hat, gehört, wenn es überhaupt vorkommt, zu den extremsten Seltenheiten.«[2]

Durchaus im Einklange mit meiner Anschauung von der Ophthalmia migratoria steht die Thatsache, dafs immer eine gewisse Zeit zwischen der Erkrankung des ersten und der des zweiten Auges vergeht, die eben für die Fortpflanzung des Prozesses durch

[1] cf. Hirschbergs Zentralblatt 1886, p. 118.

[2] Es sei hier einer Beobachtung von Brailey gedacht, der auf dem internationalen Kongrefs zu London 1886 darauf aufmerksam machte, dafs Veränderungen des Auges im Sommer viel mehr zu »sympathischer Entzündung« tendierten, als solche im Winter; nach einer Statistik aus Moorfields Hospital wie 29 : 15; und ebenso bräche die Erkrankung des zweiten Auges häufiger im Sommer aus, als im Winter, wie 39 : 13; vermutlich, sagt B., käme hierbei die gröfsere Lichtintensität ins Spiel.

die Sehnervenbahn erforderlich ist. In der Regel sind es sechs Wochen, doch kann der Zeitraum auch ausnahmsweise ein kürzerer sein, 10—14 Tage betragen. Eine Grenze nach der andren Seite hin ist schwer zu ziehen. Noch viele Jahre später, nachdem das eine Auge zu Grunde gegangen war, wurde der Ausbruch der »sympathischen Entzündung« auf dem zweiten beobachtet. Dafs sich Mikroorganismen mehrere Jahre lang im Innern von *scheinbar* zur Ruhe gekommenen Bulbis *lebensfähig* erhalten, habe ich im anatomischen Teile dieser Untersuchungen nachweisen können; dafür spricht auch die klinische Erfahrung, dafs derartige Augen, die längst reizfrei scheinen, oft nach Jahren wieder einen *Nachschub des alten* erloschen geglaubten Prozesses durchzumachen haben, abgesehen natürlich von der Möglichkeit einer der *Beobachtung entgangenen frischen Infektion während dieser Zeit.*

Was die kürzeste Zeit zwischen der Erkrankung der beiden Augen anlangt, so erzählt Mooren (Ophthalmiatrische Beobachtungen p. 145) zwei Fälle, in denen bei der Operation des Nachstaars durch Dislaceration die scharfe Spitze des Irishäkchens des Corpus ciliare gestreift hatte; es entwickelte sich »infolge des Insultes« Cyklitis mit heftigen Ciliarneuralgien und einem leichten Hypopyon. Schon am vierten Tage trat auf dem nicht operierten Auge eine leichte Iritis ein, die Atropinstillationen notwendig machte; zu einem »tiefen sympathischen Erkranken« kam es nicht. »Erst mit Ablauf der primären Cyklitis schwand die sekundäre Iritis.« Die Abhängigkeit der leichten Iritis des zweiten Auges von der Affektion des ersten ist durchaus nicht bewiesen; es fehlen alle weitern anamnestischen Daten über die Patienten, die aus irgend einem andern Grunde, einer Konstitutionsanomalie etc., die Iritis des zweiten Auges gleichfalls bekommen haben können. Diese Erwägung gilt gewifs für *zwei* andere Mitteilungen Moorens (ibid. p. 157). Extraktion von Cataracta accreta, wo die zu *Grunde liegende Iridochoroiditis* durch Iridektomie nach oben vor vier resp. zwei Jahren sistiert war. Zur Zeit der Extraktion keine Entzündungserscheinung; bei beiden Fällen Extraktion nach oben mit Verbreiterung des Iriskoloboms. Anfangs normal; am vierten Tage

beiderseits Iritis, die nach wenigen Tagen auf dem zweiten Auge einen Ausbruch von Iridocyklitis mit Hypopyonbildung hervorrief. Die sekundäre Entzündung erlosch erst dann, als die primäre durch Hilfe der Kunst sistiert war. »Ich nehme keinen Augenblick Anstand, dieses Faktum einem sympathischen Einfluſs zuzuscheiben.« Ich meine, daſs es weit wahrscheinlicher ist, es habe sich um eine doppelseitige Iritis aus konstitutioneller Ursache gehandelt, wo in dem einen Auge schon vor längerer Zeit eine Iridochoroiditis auf solcher Grundlage voraufgegangen war. Später (Fünf Lustren ophthalmologischer Wirksamkeit) drückt sich Mooren bezüglich dieser Frage folgendermaſsen aus: »Der Zeitpunkt (das Eintreten des sympathischen Erkrankens) ist geradezu unberechenbar.« Das dabei von Mooren angeführte Beispiel des Auftretens nach dreizehn Tagen ist keine sympathische Entzündung, sondern fällt in das Gebiet der Neurose: Sehstörung, mühsame Akkomodation, konzentrische Gesichtsfeldeinengung ohne jeden ophthalmoskopischen Befund und sieben Tage nach der Enukleation vollständige Heilung.

Der kürzeste in der Litteratur bekannt gewordene Zeitraum zwischen der Erkrankung des ersten und der davon abhängigen Entzündung des zweiten scheint in dem Falle von O. Becker[1] beschrieben zu sein; hier trat nach zehn Tagen Neuroretinitis am zweiten Auge auf, während das erste infolge eines Peitschenhiebes durch Panophthalmitis zu Grunde ging. Die Beobachtung hat freilich sonst manches Rätselhafte.

Bei Vignaux (Thèse de Paris 1877) finde ich das Auftreten sympathischer Entzündung nach vierzehn Tagen angegeben: 52jähriger Mann; vor zehn Monaten Verletzung durch Ährengranne, Entzündung, Verlust des rechten Auges; nach vierzehn Tagen Herabsetzung des Sehvermögens links, die sich spontan ein wenig bessert. Ophthalmoskopisch: leichte Schwellung der Papillenränder, Retinitis. S = 1/6.

Auch Gunn[2] sah Entzündung des zweiten Auges vierzehn Tage nach der Entzündung des ersten.

[1] Archiv f. Psychiatrie XII. 1.

[2] Ophth. hosp. rep. Vol. XI.

Uber die längste Zeitdauer, die zwischen der Erkrankung beider Augen, resp. zwischen der primären Erkrankung des ersten und der Entzündung des zweiten verfloſs, finde ich in der Litteratur: Chisolm (Newyork med. journ. XXI. p. 193). Nach 34 Jahren — war mir nicht zugänglich.

Landesberg 1887 (Philad. med. and surg. rep. p. 223) nur im Referat zugänglich; 19 Jahre nach Verletzung des einen Auges sympathische »Erkrankung« des andern; nicht ersichtlich, ob nur Reizung?

Gunn 1886 (Ophth. hosp. rep. Vol. XI.):

a) Verletzung vor 20 Jahren; Auge damals sehr schmerzhaft entzündet; jetzt geschrumpft, nicht empfindlich. Iridocyklitis sympathica.

b) Verletzung durch Stein vor 32 Jahren. Iridocyklitis sympathica.

c) Auge nach Perforation kurz nach der Geburt verloren; ausgedehnte vordere Synechie. Nach 39 Jahren sympathische Iritis. Enukleation, Schmierkur; schliefslich Heilung.

d) Stockverletzung vor 30 Jahren; Auge seit 18 Monaten schmerzhaft; andres im Sehvermögen gestört. Enukleation; Knochenschale mit Eiter im Innern. Nach der Enukleation Besserung; 14 Jahre später Ausgang von Iridocyklitis konstatiert.

e) Links vor 15 Jahren Verletzung; Auge dadurch erblindet. Vor 4 Jahren, kurz vor der Enukleation des linken, wurde das rechte durch irgend einen kleinen Fremdkörper gereizt und die Röte hielt lange an. Jetzt Ausgang von Iridocyklitis. (Zweifelhaft.)

f) Links vor 8 Jahren perforierende Verletzung durch Regenschirm. Rechts vor 2 Jahren zuerst Entzündung; seitdem öfters Anfälle, zuletzt vor neun Monaten; bei solchen ist Sehvermögen schlecht und alles tanzt vor dem Auge; gelegentlich Kopfweh. Links jetzt Phthisis bulbi. Rechts kleines Leukom; zahlreiche hintere Synechien. Enukleation; trotzdem Ausgang rechts schlecht. Im enukleierten Auge Iritis und Choroiditis, sowie Papillenschwellung.

g) Links perforierende Verletzung vor 6 Jahren; vor einer

Woche Entzündung rechts; Iritis mit Hyphäma. Links war anderwärts Iridektomie nach oben mit Verziehung der Pupille gemacht. Keine Enukleation; Ausgang unbekannt.

Lee 1885 (Brit. med. journ. II. p. 397). Nach 47 Jahren. Linkes Auge nach Verletzung in der Jugend phthisisch, nie empfindlich; in den letzten 6 Monaten etwas thränend. Rechts geringe Cirkumkornealinjektion, Pupille auf Atropin schlecht reagierend (53jähriger Mann). Geringe Trübung am hinteren Linsenpol; nach Enukleation schwand die geringe Ciliarinjektion; über Besserung von Sehvermögen nichts angegeben. (Zweifelhaft.)

Cornwall 1887 (Americ. journal of ophth. Nr. 1). 35 Jahre nach Verletzung sympathische Neuritis optica des zweiten Auges. Enukleation; Heilung.

Knapp 1871 (Knapps Archiv II. 1. p. 139). Vor 45 Jahren Verlust des linken Auges durch Wurf mit einem Stück Kohle. Nach Schmerzen und Irritation von einigen Monaten keine weitern Beschwerden bis vor 5 Wochen. Patient hatte Schwierigkeit, das Auge zu öffnen, war lichtscheu, Symptome, die auf kalte Umschläge verschwanden, während geringe Druckempfindlichkeit blieb. Nach 5 Wochen rechts Schmerzen, Röte und Lichtscheu. Das linke Auge zeigte jetzt bei leichter Schrumpfung trübe Kornea, Druckempfindlichkeit, in der Ciliargegend harte Masse; frische Choroiditis oder Cyklitis (infolge alter Choroiditis mit Ossifikation). Rechts tiefe Injektion, Kornea und humor aqueus trüb, zahlreiche hintere Synechien; Glaskörper wolkig, nur grofse Gefäfse des Augenhintergrundes sichtbar. Finger in 3—4 Fufs. Iridochoroiditis sympathica. Enukleation; wesentlich gebessert; auf eigenen Wunsch am 17. Tage nach der Enukleation entlassen. Im enukleierten Auge Zeichen chronischer und frischer Entzündung mit teilweiser Ossifikation.

Wenn auch die Theorie der Ophthalmia migratoria angesichts der eminenten Lebensfähigkeit der Mikroorganismen noch am befriedigendsten derartige Beobachtungen erklären könnte, so bleibt dabei immerhin zu bedenken, ob nicht manche hier als »sympathisch« beschriebene Affektion diesen Namen nur dem Umstande

verdankt, dafs das andre Auge früher einmal durch eine Verletzung zu Grunde gegangen war; vielleicht würde eine sorgfältige Erhebung der Anamnese hie und da zu einer andern Anschauung über die Ätiologie der Erkrankung des zweiten Auges geführt haben. Andrerseits bleibt bei früher verletzten Augen, wie ich das schon hervorhob, grade bei der Annahme der Infektionstheorie die Berücksichtigung eines Nachschubes des alten Infektionsprozesses ebenso zu bedenken, wie die eines vielleicht übersehenen frischen.

Ich komme jetzt zu den klinischen Symptomen der Ophthalmia migratoria.

Als Ausdruck der »sympathischen« Ophthalmie finde ich in der Litteratur dreimal Entfärbung der Cilien beschrieben:

1. Schenkel 1873 (Archiv f. Derm. und Syph. V. p. 137). 9jähriger Knabe; perforierende Verletzung durch Steinwurf; nach vier Wochen »sympathische Ophthalmie«. Als S. den Knaben nach einiger Zeit wiedersah, waren am verletzten Auge am obern Lid fast sämtliche Cilien ergraut, am andern 5—6 aufsen oben.

2. Jacobi (Zehenders klin. Monatsbl. p. 153, 1874). 29jähriger Schlosser; Verletzung durch Metallstück links, starke Entzündung. Patient entzog sich der Enukleation und kam erst wieder mit sympathischer Iridocyklitis rechts. Anfangs nach der Enukleation Verschlechterung, dann allmählich Besserung. Circa ein Jahr nach der Verletzung bemerkte J., dafs rechts die obern Cilien fast genau zur Hälfte, nasalerseits, schneeweifs waren, temporal einige weifse unter dunkeln, am untern Lid sehr wenig weifse; rechts schwarze. Die Frau des Patienten hatte es schon einige Monate eher bemerkt.

3. Nettleship 1884 (Ophthalm. society of the unit. Kingd.). Drei Monate nach Verletzung eines Auges einer 23jährigen Frau Enukleation. »Sympathische Ophthalmie« auf dem andern, endigend mit Erweichung und fast totaler Erblindung. Nach dem Ausbruch der Entzündung des zweiten Auges wurden sämtliche Cilien an beiden Lidern *dieses* Auges weifs.

Es ist zunächst fraglich, ob und inwieweit dieses Ergrauen

der Wimpern überhaupt mit der vorgängigen Erkrankung der Augen in Zusammenhang gebracht werden darf. Hirschberg[1] sah bei einem 14jährigen Mädchen, das früher an Gerstenkörnern und phlyktänul. Konjunktivitis gelitten hatte, an einem Auge, dessen Lidspalte etwas enger war als die des andern, im mittlern Drittel des obern Lidrandes die Wimpern weifs, im untern weifse Bündel mit schwarzen abwechselnd. Die übrigen Wimpern waren schwarz. Die Entfärbung der Wimpern war zur Zeit noch in Zunahme begriffen.

Das Nebeneinanderbestehen *dieser* Affektion mit der »sympathischen« berechtigt also noch nicht dazu, ihre Zusammengehörigkeit anzunehmen, besonders wenn nicht andere Grundlagen für den Prozefs (etwa vorhergegangene Liderkrankungen, vielleicht auch mikrophytischen Ursprungs) ausgeschlossen werden können. Die sogenannte trophische Störung durch die interne Bulbus-Erkrankung dürfte wenige Anhänger finden.

»*Sympathische Konjunktivitis*« findet sich einige wenige Male in der Litteratur vertreten.

Galezowski, 1880 (Recueil d'ophth. p. 646):

a) Enukleation eines auf der Jagd verletzten Auges; nach einem Monat Prothese. Kurze Zeit darauf heftige Konjunktivitis am andern Auge, die vergebens mit Adstringentien behandelt wurde. Gleichzeitig bestand auch an der enukleierten Seite ein gewisser Reizzustand. — G. liefs die Prothese entfernen, und zwar auf 2—3 Monate. Die Konjunktivitis wurde nun geheilt und er konnte ohne weitere Erscheinungen das künstliche Auge wieder tragen lassen. — Abgesehen davon, dafs G. nicht angiebt, wie lange nach der Entfernung der Prothese die Heilung der Konjunktivitis noch Zeit beanspruchte, und ob später noch Topika gebraucht wurden, und abgesehen von der bekannten Thatsache, dafs Konjunktivitiden oft hartnäckig der Behandlung mit Adstringentien widerstehen, um schliefslich bei Aussetzen jeder Medikation dauernd zu verschwinden, bestand in diesem Falle auch unter der Prothese

[1] Hirschbergs Zentralbl., Januar 1888, p. 15.

»un certain degré d'irritation«, wie das meist der Fall ist. Patient wird sich wohl, was höchst wahrscheinlich in Betracht zu ziehen ist, bei dem mit Herausnehmen der Prothese nötigen Hantieren öfters Sekret aus dieser Orbita in den Konjunktivalsack des zweiten Auges übergewischt haben, ein Umstand, der die Konjunktivitis unterhielt. Nach Entfernung des künstlichen Auges besserte sich die betreffende Orbita, und die Gelegenheit der Übertragung auf das andre Auge hörte auf; damit wurde dieses gleichfalls mit oder ohne weitere Medikation wieder normal.

b) 32jähriger Mann; verlor das rechte Auge nach einer Iridektomie im dritten Lebensjahre; Bulbus, der vorher ein Leukom nach Blennorrhoeaneonator. hatte, wurde phthisisch. 1870 bekam er Stechen und Thränen und Röte des linken Auges (anders nach dem Text nicht zu verstehen) und behandelte sich mit »Pommade de Lyon«. Das Auge blieb aber rot und 1875 diagnostizierte G. eine »Konjunktivitis sympathica«; er enukleierte das rechte (nicht sehende) Auge; die Konjunktivitis links verschwand. Patient trug darauf ein künstliches Auge. Drei Jahre darauf kam er wieder mit starker Konjunktivitis zu G. Auch diesmal wurde letztere für »sympathisch« angesehen und die Prothese entfernt. Unter Eintropfung von Bleilösung Heilung. In der leeren Orbita Granulationsknöpfe durch die rauhen zerbrochenen Ränder des künstlichen Auges. — Die Berechtigung für die Auffassung der Konjunktivalaffektion als einer sympathischen ist durch nichts erwiesen. Höchst wahrscheinlich hat Patient, bevor er zu G. kam, nicht nur durch die »Pommade de Lyon«, sondern wohl auch durch allerlei andre Mittel seine Konjunktivitis zu besonderer Blüte gebracht. Die vollständige Besserung nach der Enukleation wird wohl auf diese letztere weniger als auf ein Ausruhen der maltraitierten Bindehaut zu schieben sein. Für das spätere Rezidiv nach drei Jahren dürfte die mit Granulationsknöpfen versehene Orbita, wenn überhaupt, nur in derselben Weise wie bei Fall a. verantwortlich gemacht werden.

Webster (Transact. of the americ. ophthalm. society 1880). Zwei Jahre, nachdem das eine Auge phthisisch geworden war,

stellte sich beiderseits Konjunktivitis ein, die, sehr hartnäckig, erst nach der Enukleation des phthisischen Bulbus, ohne weitere Behandlung in wenigen Wochen heilte.

Die Enukleation mag vielleicht deshalb günstig auf die Konjunktivitis eingewirkt haben, weil der phthisische Bulbus wohl einen gewissen *Reizzustand* an beiden Augen unterhalten haben mag, der den Kranken zu öfterem Reiben resp. Maltraitieren derselben veranlafste; eine schon vorhandene doppelseitige Konjunktivitis machte unter solchen Umständen keine Fortschritte zur Besserung. Mit der Enukleation schwand der Reizzustand, damit die Ursache für die Unterhaltung der Konjunktivitis; der Prozefs heilte.

Es will mir scheinen, dafs der Versuch einer derartigen Erklärung immerhin gerechifertigt ist; dafs wir nicht genötigt sind, hier die Konjunktivitis als Symptom »sympathischer *Entzündung*« anzusehen.

Brailey (Transactions of the Ophthalm. society of the united Kingd. Nr. 2 1883), beobachtete bei einem Patienten, dem er ein Auge enukleiert hatte, nicht lange nach der die Enukleation bedingenden Verletzung des betreffenden Bulbus auf dem andern Auge eine Konjunktivitis, welche post operationem sich noch steigerte. Weshalb Brailey dieselbe als »sympathisch« auffafst, ist absolut nicht einzusehen, wurde auch sofort in der Diskussion von Frost, Nettleship und Story gerechtermafsen bezweifelt.

Die *Konjunktivitis* kann nach den bisher bekannt gewordenen Beobachtungen als eine Form der sogenannten »sympathischen Entzündung« nicht anerkannt werden.

Das gleiche gilt für die *Skleritis,* die Rossander (Bidrag til låran om de sympatiska oftalmierna, Nord. med. arkiv Bd. 8 Nr. 1) als »sympathisch« in zwei Fällen aufzufassen scheint.

»*Sympathische Keratitis*« wird in der Litteratur öfter angeführt; ich habe folgende Angaben zusammengestellt:

1) Pagenstecher (Beobachtungen aus der Augenheilanstalt Wiesbaden, pag. 85. Sektionsbericht 6). Ohne näher angegebene Krankengeschichte findet sich nur als Überschrift für den Sektionsbericht des enukleierten Bulbus: Staphyloma corneae des rechten

Auges nach akuten Granulationen; Operation des Staphyloms mit teilweiser Entfernung der Linse; rückbleibende Schmerzhaftigkeit und subkonjunktivale Injektion. Enukleation bei noch vorhandener quantitativer Lichtempfindung wegen hartnäckiger, als *sympathisch* zu deutender *Keratitis superficialis* des linken Auges. Da alle weitern Daten fehlen, namentlich ob nicht auch links »Granulationen« bestanden, wie der Heilungsverlauf war u. s. w., so darf von dieser »sympathischen Keratitis« wohl abgesehen werden.

2) Maats (1865, Utrechter Jahresbericht). Zehn Monate nach Verletzung eines Auges trat sympathische Reizung des andern mit zwei Phlyktänen am obern Kornealrand, wie bei »skrophulöser Ophthalmie« ein. — Um letztere dürfte es sich wohl gehandelt haben.

3) Ledoux (1871 sur les affections symp. de l'oeil, Thèse de Paris), nach Nagel-Michelschem Jahresbericht: Ledoux will die *Iridokeratitis* als eine nicht einmal besonders seltene Form der sympathischen Entzündung hinstellen; von den drei als Beweis angeführten Krankengeschichten sind die beiden ersten in Galezowskis Lehrbuch bereits publiziert, die dritte aber durchaus nicht beweisend.« Auf die Fälle Galezowskis gehe ich später ein.

4) Warlomont (Congrès de Londres) 1872. 25jährige Person mit hartnäckiger Keratokonjunktivitis des einen Auges, während das andre seit dem achten Lebensjahre durch Trauma phthisisch, aber niemals empfindlich war; die Affektion wurde für sympathisch gehalten, als nach Enukleation des phthisischen Bulbus die Keratokonjunktivitis sich eklatant besserte. — War hier der Erfolg der Enukleation in der That ein so eklatanter, dafs man zwingende Gründe hätte, irgendeinen Zusammenhang zwischen dem verletzten Auge und der Keratokonjunktivitis anzunehmen, so möchte ich doch einem andern Erklärungsversuch, der die Thatsache verständlich machen könnte, den Vorzug vor der nicht erklärten und nicht zu erklärenden Keratitis »*sympathica*« im Sinne der »*sympathischen Entzündung*« geben. Es ist wohl möglich, dafs der phthisische Bulbus zu irgend einer Zeit die Veranlassung zu »sympathischen

Reizerscheinungen« auf dem andern Auge wurde, etwa Lichtscheu, Thränen, wenn dies auch anfangs nicht zur objektiven Untersuchung kam resp. später durch die Keratokonjunktivitis verdeckt wurde. Die betreffende Person wird dann, wie das natürlich ist, beständig oder doch öfter, je nachdem die Reizung etwa periodenweis oder kontinuierlich auftrat, ihr Auge mit vielleicht nicht zu saubern Händen oder Tüchern bearbeitet und so den Grund zu der Keratokonjunktivitis gelegt haben. Nach Enukleation des phthisischen Bulbus hörten, wie das der Erfahrung absolut entspricht, die von ihm ausgegangenen Reizerscheinungen auf, und damit die Ursache zur eigenhändigen Maltraitierung des zweiten Auges — ob nicht daher der eklatante Erfolg? Ein zwingender Grund, die Keratokonjunktivitis für »sympathisch« im Sinne Warlomonts zu halten, ist nicht vorhanden, so lange sicher nicht, als nicht die Möglichkeit einer andern Deutung, wie ich mich eine zu geben bemühte, völlig ausgeschlossen werden mufs.

5. Vignaux (de l'opthalmie sympath. et specialement de son Traitement. Thèse de Paris 1877):

a) 17jähriges »skrophulöses« Individuum; rechts vor 8 Monaten Kontusion; danach Iritis und multiple Staphylome; seit 8 Tagen links Lichtscheu; »*phlyktänuläre Keratitis*«. Nach wiederholten Iridektomien rechts endlich Enukleation des Auges, mit dem er noch ein wenig sah. Nachlafs der Lichtscheu links nach *sechs* Wochen; doch bestanden noch Schmerzen nach 11 Monaten.

b) Links vor 15 Jahren *spontane* Iridokeratitis mit Cyklitis; seit einiger Zeit wieder Entzündung und Schmerzen links; bald darauf auch rechts. Hier bestehen »*Kornealfacetten*«. Nach Enukleation links fortschreitende Besserung.

c) *Skrophulöses* Individuum von 13 Jahren; vor 9—10 Jahren rechts Entzündung nach Schlafen auf feuchter Erde. Seit einem Jahre Entzündung links. Rechts: totales adhärentes Leukom. Links: mehrere kleine Leukome mit Vaskularisation; Behandlung seit mehreren Wochen. Jetzt rechts Enukleation, links keine Behandlung, trotzdem Besserung, *obwohl* Patient ein Erysipel erwarb und

zwar ein sehr schweres; nach 1½ Monat hat sich die Kornea aufgehellt; nur ein gröfseres Leukom nach unten ist geblieben.

d) 28jähriger Mann; Fall aus II. Etage auf den Nacken vor 8 Monaten; Gesicht und Augen unverletzt. Am selben Tage Auftreten von Entzündung rechts, starke Schmerzen und Verlust des Sehvermögens. Links gleichfalls bald Entzündung. Während der acht Monate kehrte links kein Sehvermögen wieder, im Gegenteil, die Kornea infiltriert sich stärker, während sich rechts Hornhautstaphylom bildet. Darauf rechts Enukleation. Danach bessert sich links das Sehvermögen (wie weit, ist nicht angegeben), aber auch nach Iridektomie kann sich Patient nicht führen; nach 8 Monaten Finger in 3 Meter.

e) Kind von 11 Monaten; Blennorrhoea neonator. beiderseits, mit Ausgang in Perforation rechts; währenddessen links nur unbedeutende Sekretion; aber 6 Wochen darauf kleines eitriges Hornhautinfiltrat mit Hypopyon. Rechts folgte nun Staphyloma totale mit Fistelbildung; links grofses Leukom. Enukleation rechts; *worauf* sich das Leukom links verkleinert, das nach circa *4 bis 5 Monaten* bis auf Fleck von zwei Millimeter Durchmesser sich verringert hatte.

f) Mann von 44 Jahren; seit sehr langer Zeit chronische Entzündung *beider Augen;* seit 2 Jahren verschlimmert. Links: Iridektomie vor 3 Monaten, rechts vor 14 Tagen. Links: Iridocapsulitis mit Staphylom; rechts: Infiltrat der Kornea, Lichtscheu, Schmerzen. Enukleation des amaurotischen linken Auges. Darauf auch Besserung rechts: die Hornhaut wurde weniger trübe; »un acné du visage, quo'n remarquait avant a même complêtement disparu« (nämlich als resultat immédiat de l'énucléation).

g) 40jähriges Individuum; links traumatische Phthisis bulbi mit Druckempfindlichkeit seit einem Jahre. Rechts seit einigen Monaten chronische Iritis und tiefes Ulcus corneae, das trotz der Enukleation links perforiert und zur Erblindung durch Weitergreifen der Entzündung führt. —

Bei allen diesen Fällen von Vignaux, die als »Kératite sympathique« aufgeführt werden, besteht auch nicht der geringste

Schein von Berechtigung für eine derartige Auffassung, was wohl ohne weiteres aus der Durchsicht der mitgeteilten Krankengeschichten hervorgeht. —

6. Courssérant 1879 (Annal. d'ocul. T. 81 p. 21) bringt zwei Beobachtungen von »sympathischer Keratitis«.

Im ersten Falle hält er selbst eine *beiderseitige Hornhautverletzung* für wahrscheinlich; im zweiten Falle treten auf dem linken Auge eines 12jährigen Schlosserlehrlings mehrere Hornhautphlyktänen auf, nachdem ihm drei Tage vorher ein Corpus alienum von der rechten Hornhaut entfernt war. Die Fälle bedürfen wohl keiner Kritik.

7. Yvert führt nach Knies[1] in seinem »Traité pratique et clinique des blessures du globe de l'oeil, Paris 1880) einige Fälle von »sympathischer Keratitis« auf; er erklärt dabei die eben angeführten Beobachtungen von Courssérant für typische und sehr charakteristische; es ist daraus, wie Knies richtig bemerkt, zu erschliefsen, dafs die seinigen auch nicht viel sympathischer gewesen sein mögen.

8. Galezowski (Recueil d'ophthalm. 1880, p. 648). 30jähriger Mann, bekam schwere, katarrhalische Augenentzündung mit Abscefsbildung in der rechten Kornea; Hornhaut wurde nekrotisch, und da er viel Schmerzen hatte, wurde ihm das rechte Auge enukleiert. 20 Tage nachher fing er an, ein künstliches Auge zu tragen, obgleich die Eiterung in der Orbitalhöhle fortdauerte. Am achten Tage bekam er am linken Auge Lichtscheu und Sehstörung. Bei der Untersuchung konstatierte G. Hornhautulcerationen am innern untern Rande, die wie Herpesbläschen aussahen; Prothese durfte nicht getragen werden; dagegen wurde die Orbita rechts behandelt und das linke Auge mit Atropin und Eserin abwechselnd; diese Behandlung führte vom vierten Tage an Besserung herbei, aber die Heilung der Ulcera erforderte *drei Monate*. — Dieser Fall G.'s führt die Überschrift: »Kératite sympathique occasionnée par un oeil artificiel. Guérison«. Ich glaube kaum, dafs jemand diese Diagnose unterschreiben würde.

[1] Festgabe für Horner 1881, p. 61.

9. Alt (American journ. of ophthalm. II. p. 38, 1885). Der Titel sagt, worum es sich handelt: A case of Keratitis phlyctaen. of long standing, healed after enucleation of the phthisic. fellow eye. — Da mir das Original nicht zu Gebote stand, so weifs ich nicht, ob Alt selbst die Keratitis als »sympathische« deuten will.

10. Rolland (recueil d'ophthalm. 1886, Nr. 3 Mars.). Ein 54jähriger Schmied, ohne jede Diathese, erlitt rechts eine Verletzung durch ein Metallstück; unter Entzündung geht das Auge zu Grunde. Der Stumpf blieb sehr schmerzhaft während $5^1/_2$ Jahren, die Schmerzen nahmen sogar in dieser Zeit noch zu. Dann stellte sich eine Hornhautaffektion am andern Auge ein, die anderwärts auf alle rationelle Weise behandelt wurde, aber ohne Erfolg. Rolland beschreibt dieselbe als Trübung mit Vaskularisation und geringer Ulceration bei starker Konjunktivalinjektion; er enukleierte den schmerzhaften Stumpf und darauf verschwand nach 10 Tagen ohne jede weitere Behandlung die Hornhautaffektion.

Es hat sich bereits in Fano (Journ. d'oculistique et de chirurgie Nr. 165. 1886) ein Bekämpfer der Auffassung Rollands gefunden. Auch ich kann dieselbe nicht anerkennen.

Da Patient seinem Schmiedehandwerk weiter nachgegangen war, nachdem er das erste Auge verloren, ist eine Verletzung des zweiten nicht auszuschliefsen; und wenn die Keratitis 10 Tage nach der Enukleation des ersten heilte, so ist wohl zu bedenken, dafs in der Klinik Rollands, auch ohne jede Behandlung, die Chancen der Heilung des sicher vorher vielfach auch gewifs therapeutisch angestrengten Auges sich allein durch die Ruhe ungemein verbesserten. Es bleibt aber ferner, wie in dem Falle Warlomonts, zu bedenken, dafs ein von dem schmerzhaften Stumpf vielleicht ausgehender sympathischer Reizzustand des zweiten Auges zur beständigen mechanischen Insultierung desselben durch den Kranken selbst geführt haben und dadurch die Hornhautaffektion verschuldet oder eine vorhandene verschlimmert sein kann; damit würde auch die schnelle Heilung nach der Enukleation des empfindlichen Stumpfes

verständlicher werden. Sicherlich nötigt auch dieser Fall nicht zur Aufstellung einer »*sympathischen Keratitis*«.[1]

Auch die Keratitis kann nach den bisher vorliegenden Beobachtungen als eine Form der »sympathischen Entzündung« nicht anerkannt werden.

Die Litteratur weist auch vier Fälle von »sympathischer Katarakt« auf:

Brière (Gaz. des hopit. Nr. 90, 1875). Rechts Verletzung vor 10 Monaten; dann unter heftigen Schmerzen Sehstörung links; nach 1½ Jahren ganz blind. B. findet rechts: enormes adhärentes Leukom; links: weiche, quellende Katarakt; keine hintern Synechien; keine Zeichen akuter sympathischer Affektion. Ein Jahr später links starke Schmerzen und Drucksteigung. — Danach handelt es sich jedenfalls um eine sekundäre Katarakt, wie sie B. sogar selbst aufzufassen scheint. Ob die zu Grunde liegende Choroiditis (?) »sympathisch« war oder nicht, ist für die Frage der *Cataracta* sympathica irrelevant; es war eben keine primäre Katarakt.

Camuset (Gaz. des hopit. p. 483, 1880). 51jähriger Mann hatte vor 17 Jahren das linke Auge durch Trauma verloren; Auge blieb später völlig reizlos. Lange Jahre später entwickelte sich auf dem andern Auge Katarakt, die immatur mit Glaskörperverlust extrahiert wurde. — Nichts rechtfertigt den Titel, den die Beobachtung führt: Cataracte d'origine sympathique.

Endlich hat Krückow (Hirschbergs Zentralblatt, März 1880) zwei Fälle von »Cataracta sympathica« veröffentlicht, die absolut nichts für diese Frage beweisen.

Bislang kennen wir also eine »Cataracta sympathica« als eine Form der »sympathischen Entzündung« nicht.

Ganz das gleiche gilt für die »sympathische Netzhautablösung«, und die »sympathische Glaskörpertrübung«, falls dieselben etwa als selbständiges Krankheitsbild aufgefafst werden sollen.

Auf die »sympathische Iritis, Iridocyklitis, Iridochoroiditis« gehe ich hier nicht nochmals näher ein; die hierher gehörende

[1] Im Sinne der Autoren.

Litteratur anzuführen, ist unthunlich und unnötig; diese Formen des Erkrankens als »*primär sympathische*« sind anerkannt und werden kaum noch bezweifelt. Ichhabe mich auch über die Berechtigung meiner Theorie von der Ophthalmia migratoria gegenüber dem primären selbständigen Erscheinen der Entzündung an isolierten Teilen des Uvealtraktus bereits oben eingehend ausgesprochen und glaube gezeigt zu haben, dafs die Theorie sich vollständig mit diesen klinischen Thatsachen vereinigen läfst; dafs die Schwierigkeit, die der Propagationstheorie daraus zu erwachsen schien, doch eben nur eine scheinbare ist.[1] Das erste Sichtbarwerden der klinischen Symptome hängt allein von der jeweiligen Geschwindigkeit ab, mit welcher der Prozefs, am bulbären Ende des zweiten Auges angelangt, sich an der Papille oder im Uvealtraktus weiter verbreitet. Wie auch Leber[2] es ausspricht, ist sehr wohl annehmbar, »dafs eine Erkrankung des intraokularen Sehnervenendes regelmäfsig doch vorhanden ist, ohne aber immer deutlich nachweisbar zu sein. Bei dem schleichenden Charakter des entzündlichen Prozesses braucht man an der Papille keine hochgradige Hyperämie und Schwellung, noch sonstige Veränderungen akuter Papillitis zu erwarten, ein gewisser Grad von Papilloretinitis diffusa ist aber sehr häufig trotz der Medientrübung nachweisbar und in andern Fällen wegen der letztern wenigstens nicht auszuschliefsen. Es ist nun sehr wahrscheinlich, dafs, einmal im Auge angelangt, die infektiöse Entzündung sich vom intraokularen Sehnervenende sehr rasch auf den Aderhauttraktus und den Glaskörper weiter verbreitet, so dafs durch die klinische Beobachtung der Ausgangspunkt nicht mehr festgestellt werden kann.«

Die Beobachtungen über Neuritis resp. Neuroretinitis ex ophthalmia migratoria sind zu einer stattlichen Anzahl angewachsen und es werden deren immer mehr, je sorgfältiger auf ihr Vorkommen geachtet werden wird.

Ich stelle eine Reihe von Litteraturangaben zusammen, nach-

---

[1] cfr. pag. 44.

[2] v. Graefes Archiv XXVII. 1.

dem ich schon einen Teil derselben als zweifelhaft ausgeschaltet habe:

Pooley (Knapps Archiv II. 1) 1871.
Dransart (Recueil d'ophthalm.) 1875.
Pflüger (Korrespondenzblatt für Schweizer Ärzte Nr. 7 und 8) 1875.
Alt (5. internationaler Kongreſs) 1876, die ersten beiden Fälle.
Wolfe (Med. Times and gazette Vol. 52) 1876.
Herter (Charitéannalen p. 510) 1877.
Colsmann (Berlin. klin. Wochenschr. Nr. 12) 1877.
Harlan (Americ. journ. of med. scienc. 77 p. 303) 1879.
Landesberg (Philad. med. and surgic. rep. 42 Nr. 18) 1880.
Nettleship (Brit. med. journ. 17. April) 1880.
Webster (Med. rec. New York p. 258) 1881.
Rothmund und Eversbusch (Mitteilungen aus der Münchener Univers.-Augenklinik) 1882.
Wild (Inaugur.-Dissert. Basel) 1882.
Benson (Ophthalm. review p. 136) 1883.
Spalding (Transact. of the americ. ophthalm. society p. 436) 1883.
Alt (Americ. journ. of ophthalm. p. 8) 1884.
Brailey (Ophth. soc. of the unit. Kingd. p. 87) 1884.
Fränkel (Hirschbergs Zentralbl., Februar) 1884.
Eversbusch und Pemerl (Knapps Archiv p. 167) 1884.
Abadie (Archiv d'ophthalm. IV. p. 130) 1884.
Risley (Journ. of the americ. med. associat. 10. Januar) 1885.
Candron (Revue génér. d'ophthalm. p. 289) 1885.
Brailey (Ophth. hosp. rep. Vol. XI. p. 1) 1886.
Ayres (Americ. journ. of ophthalm. Nr. 2) 1887.
Cornwall (Americ. journ. of ophthalm. Nr. 1) 1887.
Clausen (Inaugural-Dissertation, Kiel) 1886.
Hotz (Knapps Archiv XVIII. 3, p. 370) 1888 drei Fälle.

Ich mache auch hier wieder besonders auf den Fall Abadie aufmerksam, der eine ganz typische, paradigmatische Beobachtung für das Fortkriechen des Krankheitsprozesses von hinten nach vorn,

von der Papille bis in die vordersten Abschnitte des Uvealtraktus darstellt.

Ich möchte hier darauf hinweisen, dafs es durchaus bei der Annahme der »Sehnervenleitung« nicht nötig ist zu erwarten, dafs regelmäfsig eine starke Abnahme des Sehvermögens der Uveitis oder Neuritis vorangehe. Wir wissen zur Genüge aus analogen Erkrankungen des Sehnervenapparates, Anfüllung seiner Scheidenräume mit entzündlichen Produkten, Neuritis und Perineuritis optica, wie es z. B. bei der sogenannten Stauungspapille der Fall ist, dafs selbst bei schon hochgradigem Augenspiegelbefunde das Sehvermögen längere Zeit vollständig intakt bleiben kann. In der That geht übrigens öfter »Sehstörung ohne Befund« dem Ausbruch der Entzündung am zweiten Auge vorauf. Z. B. in dem oben erwähnten Fall Nettleship ging der »Neuroretinitis sympathica«, der dann Iridocyklitis folgte, eine Woche vorher »Sehstörung« voran.

Ich füge hier noch die Fälle von Choroiditis resp. Chorioretinitis an, die ich in der Litteratur verzeichnet fand, als Ausdruck »sympathischer Entzündung«.

v. Graefe (v. Graefes Archiv XII. 2) 1866. Zwei Beobachtungen:

a) Sechs Wochen nach Extraktion einer in die vordere Kammer luxierten verkalkten Linse Herabsetzung des Sehvermögens auf dem andern Auge; ophthalmoskopisch: feine diffuse Netzhauttrübung in der Umgebung der Papille; bald darauf Beschläge der Descemeti; später Besserung mit fleckigen Veränderungen in der Aderhaut.[1]

b) 21jähriger Patient; seit Kindheit erblindetes Auge wird in den letzten Monaten schmerzhaft. Im zweiten leichte diffuse Netzhauttrübung und geringe Aderhautveränderungen.

Gofselin (Journ. d'ophthalm. 1 p. 9) 1872. Linkes Auge durch Bajonnettstich verloren; nach 14 Tagen Glasauge: Stumpf empfindlich; plötzlich Sehstörung im rechten Auge. Ophthalmoskopisch: Chorioretinitis mit Pigmentflecken, Ecchymosen und Exsudaten; zugleich hintere Synechie.[1]

[1] Gehört eigentlich zur Iridochoroiditis.

Müller (Inauguraldissert. Greifswald) 1873. Chorioretinitis circumpapillaris nach schmerzhafter Phthisis bulbi infolge von Kataraktextraktion auf dem andern Auge.

Barbar (Inauguraldissert. Zürich) 1873. Die »sympathische Natur« der in der Makulagegend sich entwickelnden zahlreichen, hinter der Retina liegenden Plaques, die später helle Herde ohne jede Pigmentierung darstellten (bei Myopie $^1/_{12}$) ist nicht unzweifelhaft. Im andern Auge befand sich seit 15 Jahren ein Zündhütchenstück in der Oberfläche der Linse, das jetzt plötzlich durch Iridocyklitis sich lockerte und auf die Iris hinabsank; es wurde entfernt und brauchbares Sehvermögen gewonnen.

Vignaux (Thèse de Paris) 1877. Vier Fälle, die alle nicht beweisend sind.

Das gleiche gilt von Galezowskis (Recueil d'ophth. p. 641, 1880) »Choroiditis haemorrhagica sympathica«. Das rechte Auge eines 57jährigen Mannes war nach Iridochoroiditis atrophisch und ständig entzündet. Drei Jahre später bekam er am linken Auge eine Choroiditis haemorrhagica mit Glaskörperblutungen. Enukleation rechts. Nach circa 4 Wochen bedeutende Besserung, so dafs Patient nach Hause reisen konnte, aber noch nach *vier Jahren* Choroidealblutungen und Reste von solchen im Glaskörper.

Krückow (Hirschbergs Zentralbl., März) 1880. 27jährige Patientin; Auge im dritten Jahre durch Stricknadel verletzt; bewegliche Cataracta calcar; ab und zu leichter Ciliarschmerz und perikorneale Injektion; seit 5 Jahren allmähliche Sehstörung links; hier besteht vorderer Kapselstaar, in der Peripherie des Augenhintergrundes 3—4 kleine Choroidealflecke, wie bei Choroid. dissem. (Zweifelhaft.)

Mooren (Fünf Lustren etc. 1882) erwähnt in seiner statistischen Zusammenstellung 6 mal Choroiditis als »sympathische Affektion«.

Dolschenko (Wjest Ophthal. Bd. II. p. 148, zitiert nach Litteraturbericht in Knapps Archiv Bd. 14 p. 229), 1884. Zwei Fälle:

a) Verletzung des linken, seit 10 Jahren blinden Auges durch

Blumenzweig; Iridocyklitis. Nach 5 Monaten Trübung des Sehvermögens rechts mit mäfsigem Thränen, Lichtscheu, träger Pupillarreaktion; keine Röte; ophthalmoskopisch: rötlich-gelbe Chorioretinalflecken.

b) Vor 10 Jahren Faustschlag aufs rechte Auge; Sehvermögen unmittelbar verloren; allmählich Phthisis bulbi. Seitdem periodisch wiederkehrende Schmerzen und Röte rechts, mit Thränen und Lichtscheu links. Im letzten Jahre nach einer Erkältung Entzündung im atrophischen Bulbus mit Schwächung von Sehvermögen, Photopsien und Lichtscheu ohne Röte am andern. Hier bestand Myopie $^1/_6$, Finger in 6 Fufs. Ophthalmoskopisch: hinteres Staphylom, verschiedene Chorioretinalflecken, Makula frei. — Dieser zweite Fall D.'s ist durchaus zweifelhaft.

Auch die Hirschbergsche Retinitis sympathica, die auf eine Inunktionskur zurückging, nachdem sie unmittelbar nach der Enukleation des andern Auges nicht besser geworden war, wird von Knies nicht für unzweifelhaft »sympathisch« gehalten. (Klinische Beobachtungen 1874.) Ich halte aber den allein auf die Therapie gestützten Zweifel von Knies nicht für genügend berechtigt.

Endlich gehört hierher Leplat (Annales de la société médico chirurgic. de Liège. Nr. 1, Janvier 1888).

Links Verletzung am 5. Januar 1886; 20. April beginnende Phthisis bulbi; rechts S = $^5/_4$, normal bis auf »peut-être une certaine rougeur de la papille«. — Enukleation verweigert. Patient kommt wieder 26. Mai 1887. Links schmerzhafte Phthisis bulbi mit leichten Entzündungserscheinungen. Rechts einige Glaskörpertrübungen, Neuritis optica, *Choroidealveränderung* nur nach unten. Enukleation links. Jodkalium. 15. Dezember Papille normal. — Enukleiertes Auge: neben Iridochoroiditis, Infiltration des Nervus opticus; *keine* bakter. Untersuchung.

Es ist nichts auffallendes, dafs die Affektion des zweiten Auges nur auf einen Teil der Choroidea beschränkt blieb; die Entzündung läuft sicher ab und zu an dem oder jenem Teile des Auges spontan ab, an einem andern hält sie sich länger, je nach der Reaktion des betreffenden Gewebes; wie lange hier die Affek-

tion des zweiten Auges bestand, ist schwer zu sagen, denn der erste Befund am 23. April schien offenbar Leplat zweifelhaft, so vorsichtig drückt er sich aus. Dafs die Wunde des ersten Auges nach unten safs und die Chorioretinitis des zweiten gleichfalls, möchte ich für einen Zufall ansehen.

Aus der Litteraturangabe erhellt, dafs Fälle isolierter sympathischer Choroiditis oder Chorioretinitis, wenn sie überhaupt danach als unzweifelhaft gelten gelassen werden, äufserst selten sind. Dafs aber das Auftreten von »Chorioretinitis« am zweiten Auge durchaus mit meiner Anschauung von der Ophthalmia migratoria harmoniert, ist oben bereits dargelegt; ich verweise darum auf die vorhergegangenen Ausführungen.

Nur der Vollständigkeit halber füge ich bei, dafs Robertson Argyll (Ophth. Hosp. rep. Vol. VII. p. 16) 1871 eine »sympathische Retinitis pigmentosa« annimmt auf Grund folgender Krankengeschichte:

61jähriger Mann litt an rechtsseitiger Linsenluxation und Katarakt infolge Verletzung durch einen Stein vor vier Jahren. Zugleich fand sich *beiderseits* Retinitis pigmentosa und links hintere Kortikalkatarakt. Bis zu der Verletzung soll das Sehvermögen gut gewesen sein, doch ist schon seit mehreren Jahren links bedeutende Sehstörung aufgetreten. — Jedenfalls handelt es sich um präexistierende doppelseitige Retinitis pigmentosa; für »sympathisch« ist auch nicht der geringste Anhaltepunkt vorhanden.

Es bliebe noch die »*sympathische Sehnervenatrophie*«[1] zu erwähnen.

Ich finde darüber in der Litteratur:

Mooren (Ophthalmiatr. Mitteilungen p. 160) 1867. Ein Weber erleidet eine grofse perforierende Verletzung mit messingbeschlagener Spule; nach zwei Tagen Enukleation; bei der Opticusdurchschneidung leichte Quetschung des Stammes. Nach Verlauf weniger Wochen zunehmende Sehschwäche, Photopsien, leichter Hirndruck. Ophthalmoskopisch: zunächst nichts. Iridektomie ohne

[1] Resp. Sehnervenverfärbung.

Einfluſs; langsames Sinken des Sehvermögens unter Weiſswerden des Opticus; später vollständige Verfärbung mit stellenweisem Sichtbarwerden der Lamina cribrosa; später geringe Verbesserung des Sehvermögens bis Nr. 12; dabei blieb es dann unverändert.

Dransart[1] (Documents pour servir à l'histoire des affect. sympath. de l'oeil. Thèse de Paris 1875) nimmt Atrophie des Sehnerven als eine Form »sympathischer« Erkrankung an und sagt dabei, sie sei häufig von Veränderungen, auch Atrophie der Aderhaut, hintern Synechien, Katarakt begleitet.

Krenchel (Meddelelser fra Dr. Edm. Hansens Oienklinik for Aaret 1876). Nach einer Entzündung war das rechte Auge atrophisch und schmerzhaft geworden; das linke wurde sehr lichtscheu, die Pupille reagierte träge. Trotz der Enukleation des rechten Auges dauerte die Lichtscheu fort; die Sehnervenpapille wurde vollständig weiſs gefunden; erst ein Jahr später begann die Amblyopie, die schnell in Amaurose überging.

Roosa (On sympath. ophthalm. New York med. record. July) 1878. 45jähriger Farmer hatte im 14. Lebensjahre sein linkes Auge durch Trauma verloren; das rechte war bis vor 4 Jahren völlig gesund. Damals zuerst Hemeralopie; 8—10 Monate später Abnahme des Sehvermögens bis auf quantitative Lichtempfindung. Ophthalmoskopisch: Sehnervenatrophie. (Sehr zweifelhaft.)

Nach der beweiskräftigen Wiederaufnahme der Sehnervenleitungstheorie erscheint die Annahme einer Sehnervenatrophie[2] auf sogenanntem sympathischen Wege a priori nicht abzuweisen. Das Bild einer einfachen Atrophie des Opticus lieſse sich freilich schwieriger erklären, als das einer entzündlichen. Man müſste annehmen, daſs die Entzündungserreger entweder gar nicht oder in ungenügender Menge bis an das bulbäre Ende des Sehnerven gelangen, so daſs der Prozeſs an einer höher gelegenen Stelle zum Ablauf kommt, ohne an dem intraokularen Ende frisch zur Manifestation zu kommen; die Analogie im spätern Befunde böte dann die sogenannte retrobulbäre Neuritis. Viel einfacher ist der spätere

[1] cf. Mauthner (Sympath. Augenleiden).

[2] Resp. Sehnervenverfärbung.

Befund einer Sehnervenverfärbung mit geringen entzündlichen Veränderungen zu erklären; die klinische Beobachtung hat gezeigt, dafs die Ophthalmia migratoria bis an die Papille des zweiten Auges vordringen, hier entzündliche Veränderungen setzen und sich dann zurückbilden kann; ich erinnere hier an die Fälle Fränkel, Spalding, Eversbusch und Pemerl etc.; hier findet sich angegeben, dafs die Neuritis optica als alleiniges Symptom der Ophthalmia migratoria sich ohne Folgen zu hinterlassen zurückbildete; freilich ist dies möglich. Indes kann doch in einer oder der andern jener Beobachtungen, die nur über eine kurze Zeitdauer verfügen oder über den spätern Befund gar nichts angeben, hinterher eine Sehnervenverfärbung aufgetreten sein. Eine solche kann der Untersuchung um so eher sich entziehen, als damit keine Sehstörung verbunden zu sein braucht. Jedenfalls ist die Möglichkeit, ja Wahrscheinlichkeit einer solchen nicht abzuweisen. Das Tierexperiment unterstützt diese Annahme. Ich habe schon darüber berichtet, dafs ich bei einem Kaninchen, dem ich Staphylococcus albus in das linke Auge einbrachte, fünf Wochen später eine beginnende Sehnervenatrophie neuritischen Ursprungs fand, nachdem ich vorher nur eine wenig ausgesprochene Röte der betreffenden Papille 14 Tage nach der linksseitigen Pilzimpfung beobachtet hatte. Die anatomische Untersuchung zeigte eine partielle, besonders die Oberfläche der Papille betreffende Atrophie der Sehnervenfasern; das Bindegewebsgerüst sehr wenig hypertrophisch, die Gefäfswandungen wohl eben merklich verdickt.

Wenngleich feststeht, dafs in der Regel die Ophthalmia migratoria zu chronischer Entzündung des zweiten Auges, ohne sichtbare Eiterbildung führt, so gibt es doch seltene Ausnahmen, in denen der Prozefs am zweiten Auge klinisch unter dem Bilde eines eitrigen erscheint.

Landesbergs (Zehenders klin. Monatsblättter p. 233) »sympathische Panophthalmitis« ist ein Ulcus corneae serpens.

Landesbergs zweiter Fall (Med. and. surg. rep. Philad. XLII. Nr. 18, 1880) ist nicht einwandsfrei. Nach Kataraktextraktion entwickelte sich plastische Iritis mit Hypopyon am andern

Auge, das 24 Stunden nach der Enukleation des ersten Auges verschwand. Es war aber auch das zweite Auge zwei Tage vor dem ersten an Katarakt operiert worden. Es kann sich also auch um einen primären Entzündungsprozefs am zweiten Auge handeln.

Ganz die gleichen Verhältnisse liegen in der Beobachtung von Schneider (Inaugural-Dissertation Würzburg 1879) vor; auch hier waren *beide* Augen kurz vorher an Katarakt operiert. Ebensowenig ist ein Fall von Mooren (Ophthalm. Beobachtungen p. 157) zu verwerten. Nach Extraktion einer Catar. complic. accreta trat am vierten Tage an beiden Augen Iritis auf, sich bald am nicht operierten zu Iridocyklitis mit Hypopyon steigernd. — Es handelt sich hier wahrscheinlich nicht um eine »sympathische« Affektion, sondern um das Auftreten einer konstitutionellen Iridocyklitis, wie sie früher am andern Auge der Ausbildung der Cataracta complicata accreta voraufgegangen war.

Gunn (Ophth. hosp. rep. Vol. XI. p. 282) berichtet: Rechts Verletzung durch Stockschlag vor 4—5 Jahren; Auge seitdem blind. Vor 4 Monaten neue Verletzung; seitdem Perforation mit Linsenentleerung. Links schon vor 6 Monaten beginnende Sehstörung und Entzündung; jetzt Iritis mit Pupillarmembran; an der hintern Hornhautwand *Eiterflocken*, die sich zu Boden senken. Patient wird mit viel Eiter in der vordern Kammer entlassen.

Eine sehr ähnliche Beobachtung machte ich selbst in der Göttinger Klinik 1885. — 9jähriger Knabe erhält am 8. Juni einen Flitzbogenschufs ins linke Auge; es entwickelt sich Phthisis bulbi mit Druckempfindlichkeit. Am 16. Juli zuerst Rötung rechts, mit zunehmender Sehstörung. Iris grün verfärbt; an der hintern Hornhautfläche zahlreiche, dichtstehende Beschläge, die an einer Stelle zu einer eiterartigen, gröfsern Flocke konfluieren; später senkten sich diese zu Boden. — Endlicher Ausgang in Phthisis bulbi.

Ebendahin gehört auch ein Fall von Webster-Fox (Transactions of the americ. ophth. society 1884), über den mir augenblicklich keine eingehendern Notizen zur Verfügung stehen; es handelt sich um eine Messerstichverletzung, der nach 18 Tagen die Erkrankung am andern Auge folgte. Ausgang: beiderseitige Phthisis.

Ich hätte endlich noch das »sympathische Glaukom« zu erwähnen. In der Litteratur finde ich hierüber folgendes Material:

Coccius (Heilanstalt für arme Augenkranke 1870) sah nach Verletzung des einen Auges »Glaucoma sympathic.« des andern; die Drucksteigerung wurde durch Iridektomie wiederholt geheilt, aber Entzündung und Trübung des Glaskörpers schritten fort. — Beweis der »sympathischen Natur« fehlt.

Pagenstecher (v. Graefes Archiv XVII. 2. p. 98) 1871. Hier handelt es sich um hämorrhagisches Glaukom des zweiten Auges, das bereits vor der etwa dafür »im Sinne der Sympathie« verantwortlich zu machenden Perforation des ersten Auges bestand. Die Erscheinungen im zweiten Auge besserten sich auffallend nach der Enukleation des phthisisch gewordenen ersten. Pagenstecher selbst ist aber auch der Ansicht: »dafs durch sympathische Reizung bei vorhandener Disposition die Erscheinungen eines hämorrhagischen Glaukoms hervorgerufen werden können«. P. fafst demnach dies Glaukom selbst nicht als direkt »sympathisch« auf.[1]

Carter (The practitioner Nr. 49 July 1872). 38jährige sehr heruntergekommene Frau hatte seit ihrem vierten Jahre infolge eines Ulcus corneae rechts vollständiges Leukoma adhaerens. Vor 5 Wochen hatte sie einen Anfall, nach welchem der rechte Facialis gelähmt blieb. Jetzt fing das linke Auge an schwachsichtig zu werden mit T + ½, und Carter diagnostizierte Glaukom in frühem Stadium. Weil Patientin noch jung war und primäres Glaukom in solchem Alter meist nicht vorkomme, nimmt C. an, die Ursache hierfür liege in einem von der vordern Synechie rechts ausgehenden sekretorischen Reize! — Durchaus zweifelhaft.

Pomeroy (Medic. record. March. 1873, p. 104) bemerkte in einem Falle, wo durch lineare Extraktion eine Cataracta traumatica operiert worden war, die Entwicklung von Glaukom auf dem andern vorher gesunden Auge. — Den Ausbruch des Glaukoms erklärt hier die Erfahrung, die von der Iridektomie eines Auges her genügend bekannt ist. Nach Knies rief auch die Enukleation

[1] Im Sinne der sympathischen Entzündung.

eines Auges wegen Glaucoma absolutum auf dem andern völlig gesunden einen Glaukomanfall hervor.

Müller (Inaugural-Dissert. Greifswald 1873). Hier ist einmal der Ursprung des Leidens überhaupt zweifelhaft »sympathisch«, dann aber ist die Drucksteigerung sekundär.

Rossander (Annal. d'ocul. T. 75, 1876) will Glaukoma »sympathic.« in 5 Fällen gesehen haben.

Vignaux (Thèse de Paris 1877). 66jähriger Gärtner; vor vier Jahren Glaukom rechts, mit Verlust von Sehvermögen. Seit vierzehn Tagen Glaukom links; trotz Enukleation rechts nach 1¼ Jahren völlige Erblindung links. Warum »sympathisch«, ist vollständig unverständlich.

Jany (Hirschbergs Zentralbl. August 1877). 55jährige Frau; links partielle Episkleritis, steigerte sich unter Komplikation mit Iritis serosa zu Sklerochoroiditis anterior. Einen Tag nach energischer Atropineinträufelung rechts, brach links akutes Glaukom aus, das durch Iridektomie beseitigt wurde. — Jany macht hier die Zerrung, die die durch Synechien fixierte Iris des rechten Auges durch Atropin erfuhr, für den Glaukomanfall links verantwortlich. — Viel näher liegt es wohl, die psychische Erregung, welche der Aufenthalt in der Klinik, das »Aufmerksammachen auf die Schwere ihres Zustandes«, der Eindruck der Therapie (Atropin, Kataplasmen, Laxantien, dunkles Zimmer) mit sich brachte, hier heranzuziehen; denn schon am Abend des zweiten Tages nach der Aufnahme der Kranken trat der Glaukomanfall auf.

Crespi (Annali di Ottalmolog VIII. 1879). Hier handelt es sich um sekundäre Drucksteigerung bei Cyklitis.

Webster (Arch. of med. p. 150, 1879) erzählt zwei Fälle, wo 3 und 2 Jahre nach der Verletzung eines Auges Glaukom auf dem andern auftrat. W. hält selbst den Beweis der »Sympathie« nicht für erbracht.

Dobrowolskis Fall (Zehenders klin. Monatsbl. 1881, p. 123) ist gleichfalls durchaus nicht überzeugend. Wenn auch Patientin vor mehreren Jahren ein Trauma des andern Auges erlitten hatte, wonach eine schmerzhafte Phthisis bulbi zurückgeblieben war, so

war sie in dem Alter, ein akutes Glaukom bekommen zu können. Sie kann nebenbei sehr wohl von dem phthisischen Stumpf ausgehende sympathische Reizerscheinungen gehabt haben, die den Ausbruch des Glaukoms beförderten.[1] — Das Glaukom als solches, die ihm zu Grunde liegende typische Erkrankungsform hat gewifs präexistiert; letzteres ist keinesfalls abzuleugnen.

Mooren (Fünf Lustren etc. 1882) führt in seiner statistischen Tabelle einmal Glaucoma chronicum als »sympathische Erkrankung« bei Phthisis bulbi mit Cyklitis des andern Auges auf.

Galezowski (Recueil d'ophthalm. 1883). 44jähriger Mann; rechts traumatische Phthisis bulbi seit 3 Jahren; links Iritis glaukomatosa. Enukleation rechts und danach Iridektomie links.

Waldhauer (Zehenders klin. Monatsbl. 1883, p. 387).

Es handelte sich hier gewifs nicht um ein primäres Glaukom, sondern wohl um eine sympathische Iridochoroiditis resp. Cyklitis oder Neuroretinitis mit sekundärer Drucksteigerung, resp. um Exkavation ohne die letztere, worauf ich gleich eingehe. W. bekam übrigens den Fall erst zu Gesicht, als er längst abgelaufen war. In dem Sinne der Auffassung als einer Form der »sympathischen Entzündung« gibt es demnach *kein* primäres Glaukom; dagegen ist natürlich ohne weiteres zuzugeben, dafs zu einer »sympathischen Entzündung« sich sekundäre Drucksteigerung hinzugesellen kann. Trennt man aber, wie das unbedingt geschehen mufs, die sympathischen Reizerscheinungen von der Ophthalmia migratoria, so fällt auch ein primäres Glaukom unter Umständen ganz in das Gebiet der erstern. Grundannahme bleibt stets, dafs ein Auge die Prädisposition zum glaukomatösen Anfalle in sich trägt, dafs die in dem Auge vorhandenen Krankheitsbedingungen nur auf den Auslösungsmechanismus harren, der, sei es als Operation auf dem ersten Auge, sei es als sonstige allgemeine psychische Erregung mit ihren Folgen, den Anfall zum Ausbruch bringt. Dafs Gefäfsreflexe hierbei eine Rolle spielen, dafür spricht jede bisherige Beobachtung, und ebenso zweifellos ist es, dafs solche in das Gebiet der

[1] Wovon gleich des Nähern die Rede sein wird.

sympathischen Reizerscheinungen hineingehören. Nur in diesem Sinne gehört auch der Ausbruch eines akuten Glaukoms auf einem vorher scheinbar völlig gesunden Auge, dann aber gewifs mit Recht in das Gebiet der »Sympathie«; in diesem Sinne gibt es allerdings ein wirklich *sympathisches Glaukom;* so ist auch Pagenstecher in seiner Auffassung des von ihm beobachteten Falles unbedingt zuzustimmen.

Was nochmals die Beobachtung von Waldhauer anlangt, so beweist die von ihm nach Ablauf des höchst wahrscheinlich von dem ersten verletzten Auge ausgehenden Entzündungszustandes des zweiten konstatierte Sehnervenexkavation nicht, dafs in diesem Auge ein glaukomatöser Status bestanden haben mufs; ein solcher kann ja später sekundär dagewesen und wieder verschwunden sein. Indes bleibt auch die Annahme möglich, dafs für einen durch Ophthalmia migratoria erkrankten Opticus der normale Augendruck zu hoch wird und er nun diesen pathologischen Sehnerven zu exkavieren vermag; natürlich ist das kein Glaukom. Ich selbst habe einmal eine hierher gehörende Beobachtung gemacht: 72jähriger Mann; links stark schmerzhafte Phthisis bulbi nach Ulcus serpens mit Perforation; rechts zwei Jahre später zweifellose Ophthalmia migratoria; massenhafte Beschläge der Descemeti, Kammerwasser trübe; ophthalmoskopisch nicht zu durchleuchten. *Augendruck: normal.* Enukleation rechts, wiederholte Paracentesen, Jodkalium etc. bessern den Zustand schliefslich erheblich; bei der später möglichen Augenspiegeluntersuchung zeigt sich die *Papille blass, seicht exkaviert,* bei S = 20/50—40, Gesichtsfeldundeutlichkeit nach innen. Augendruck absolut normal. — Später ging das Auge doch verloren.

Vielleicht gehört in diese Kategorie auch der von v. Graefe (v. Graefes Archiv III. 2. p. 442) unter dem Namen der sympathischen Amaurose beschriebene Fall, wenngleich dort von ihm angegeben ist, dafs der zweiterkrankte Bulbus »etwas prall« war; das erste Auge war durch Iridochoroiditis erblindet; bei dem zweiten bildete sich langsam zunehmende Exkavation aus bei nur sehr wenig veränderter zentraler Sehschärfe. Nach der Enukleation des

ersterblindeten Auges trat bald eine Ausdehnung des beschränkten Gesichtsfeldes ein: der ophthalmoskopische Befund änderte sich nicht. Deshalb wurde später noch Iridektomie gemacht, nach der die bei kongestiven Veranlassungen noch zuweilen eintretenden periodischen Verdunklungen sistierten.

Ich käme nun zu dem *Verlauf* der »Ophthalmia migratoria«.

Meine Theorie läfst — dem Tierversuche gemäfs — das Auftreten einer Meningitis als ganz seltene Ausnahme erscheinen. Dem entspricht auch unsre Beobachtung dieser Erkrankung beim Menschen. Ich finde in der Litteratur nur folgende mit Krankengeschichten versehenen Fälle:

Snellen (Internationaler Kongrefs in London 1881). Herr N., 27 Jahre alt, erlitt eine Verletzung beim Öffnen einer Champagnerflasche: nach drei Wochen kam er mit eitriger Infiltration der Kornea: Kornea incidiert und Linse herausgelassen: wenige Tage danach, sechs Wochen nach der Verletzung, erkrankte das zweite Auge an »sympathischer Cyklitis«. Dabei Gehörstörungen, heftige Kopfschmerzen und Delirien. Enukleation des verletzten Auges; langsame Besserung, Hirnsymptome schwanden, doch blieb Patient taub und blind. Das Auge wurde atrophisch. Befund des enukleierten Auges: beträchtliche Verdickung der Uvea und Infiltration mit Lymphzellen: letztere massenhaft in dem Gewebe der Papilla optica und im Subduralraum des Opticus.

Risley (Journ. of the americ. med. Associat. 10. Jan. 1885). 14jähriger Knabe: Verletzung des linken Auges durch Bolzen einer Windbüchse; Wunde am Sklerokornealrande mit Irisprolaps, der entfernt wurde. Nach zwei Monaten zeigt Opticus rechts Zeichen von Kongestion; einige Zeit darauf Beschläge der Descemeti. Behandlung mit Quecksilberverband. Nach einem Monat Auge klar. S = 1. Später noch ein Anfall von Neuritis optica, verbunden mit Krämpfen. Wiederherstellung des Sehvermögens unter der frühern Behandlung.

Galezowski (Recueil d'ophthalm. Januar 1886). 40jähriger Mann; rechts Phthisis bulbi nach Abtragung der vordern Hälfte

wegen Zundhütchenverletzung vor 7 Jahren. Druckempfindlichkeit. Jetzt vor fünf Monaten drei Tage lang Kopfschmerz und Erbrechen; die Anfälle kamen mit epileptiformen Zuständen etwa viermal im Monat; dazu kam Schlaflosigkeit und Sehstörung. S = 1/15. Ophthalmoskopisch: Neuroretinitis mit Perivaskulitis und Netzhautblutungen. Enukleation rechts. Befinden und Sehvermögen besserten sich; es blieb Gesichtsfelddefekt nach innen unten. Papille weifs. Ein Jahr später Gesundheit gut; Auge las Nr. 4.

Freundlicher persönlicher Mitteilung verdanke ich folgenden Fall: Es handelt sich um einen athletisch gebauten 38jährigen Mann, ohne jede konstitutionelle Anomalie, der mit Keratitis profunda und Iritis des rechten Auges zur Behandlung kommt. Heilung mit S = 20/70—50. Vier Wochen später, nach reichlichem Genufs heifser Spirituosa, frische, schwere Iritis; Iritis lief ab, aber es stellte sich Drucksteigerung ein. Deshalb am 16. Dezember *Iridektomie* nach oben; Operationsverlauf regelmäfsig; nach vier bis fünf Tagen zeigt sich steknadelkopfgrofse Iriseinklemmung nach aufsen; trotzdem wird Patient am achten Tage ohne Beschwerde, mit reizfreiem Auge entlassen. S hob sich auf 20/50—40; die ganze Narbe leicht ektatisch. Der günstige Zustand dauerte bis zum 13. Januar; dann trat leichte Injektion und Lichtscheu auf; Excision der eingeklemmten Iris. Es folgen heftige Schmerzen, Druckzunahme, Reduktion des Sehvermögens auf Fingerzählen in 1—2 Fufs. Jetzt stellt sich hochgradige Sehstörung *links* ein; geringe Injektion, multiple hintere Synechien. Trotz Inunktionen etc. rapides Fortschreiten des Prozesses, der schliefslich zu beiderseitiger Amaurose führt. Von Ende Januar ab traten neben den Symptomen der progressiven Iridocyklitis auffallende Schwäche der Beine, Zuckungen im Schlafe, heftige Kopfschmerzen auf. Zuckungen der Arme, sowie leichte Delirien im Schlafe fanden noch nach Ablauf des okularen Prozesses statt.

Ich mufs dahingestellt sein lassen, ob eine strenge Kritik die beiden Fälle Risley und Galezowski in dem angegebenen Zusammenhang passieren lassen will.

Eine eigentümliche Stellung nimmt der Fall O. Beckers[1] ein. Ein 19jähriger Bauer schlägt sich mit der Peitsche ins rechte Auge. 2 1/2 Tage später Panophthalmitis. Am achten Tage Trismus; am neunten Schlingbeschwerden; am linken Auge Oculomotoriuslähmung mit Ausnahme der Fasern für den Sphinkter iridis. Am zehnten Tage linkes Auge total unbeweglich. Ophthalmoskopisch: links Neuroretinitis; am elften Tage Opistothonus, tonische und klonische Krämpfe der obern Extremitäten. Unter Fortschreiten der Konvulsionen und Delirien erfolgt am Nachmittage des vierzehnten Tages der Tod. Im Moment des Todes wird noch die weiter ausgedehnte Neuroretinitis links konstatiert.

Die Sektion ergab keine Meningitis; »einige Ecchymosen am Pericardium viscerale, Vergrößerung der Milz, Schwellung der Mesenterialdrüsen, das dunkle lackfarbene Blut in den großen Venen veranlaßten Prof. Thoma, der die Sektion machte, an eine Infektionskrankheit zu denken«.

Nach unsern jetzigen Kenntnissen über die Beziehung gewisser pathogener Bacillen zum Tetanus werden wir das ohne Zweifel annehmen dürfen und das verletzte Auge als die Aufnahmequelle dieser Infektionskeime ansehen. Es könnte an die Möglichkeit gedacht werden, daß die Panophthalmitis des ersten und die Ophthalmia migratoria des zweiten Auges durch die gleichen Mikroorganismen des Tetanus hervorgerufen wären; indes scheint nach dem sonstigen Verhalten dieser Organismen diese Annahme auszuschließen und eine Mischinfektion mit andern Mikroorganismen, welche, in den zweiten Bulbus propagierend, hier die Entzündung desselben erregten, als der wahrscheinliche Vorgang.

Was die Optici betrifft, so fand Pinto Infiltration der Sehnerven und ihrer Scheiden nur im intraorbitalen Teile bis zum Foramen opticum, intrakranieller Teil und Chiasma waren frei von Entzündung.

Auf Mikroorganismen ist nicht untersucht, und das Fehlen von entzündlichen Erscheinungen an den intrakraniellen Teilen der

[1] Archiv für Psychiatrie. Bd. XII. Heft 1.

Optici würde nichts dagegen beweisen, dafs sie hier vorhanden gewesen waren.

Gerade diese Beobachtung Beckers spricht bei der offenbaren Aufnahme der Tetanusbacillen durch den eröffneten Bulbus, gleichzeitig mit für die Infektionstheorie der »sympathischen« Entzündung und durch seinen ophthalmoskopischen Befund auch für die Sehnervenleitung, während der anatomische sicher nichts dagegen beweist.

Besonders charakteristisch für den Verlauf der Ophthalmia migratoria ist neben der Verbreitung derselben über die verschiedenen Teile des ersten und zweiten Auges die Bösartigkeit des einmal aufgetretenen Prozesses und die beständige Neigung zu Rezidiven. Gerade diese Erfahrungen stehen, wie Leber schon hervorhob, im besten Einklang einmal mit der bekannten grofsen Propagationsfähigkeit der infektiösen Entzündungen überhaupt, dann aber »ist der Wiederausbruch einer schon vollkommen abgelaufenen Entzündung leicht begreiflich durch die Annahme, dafs die im Gewebe zurückgebliebenen Keime niederer Organismen von Zeit zu Zeit sich so weit vermehrt haben, um wieder neue Entzündung hervorzurufen«. Dementsprechend finden wir klinisch, dafs das ersterkrankte Auge, für das wir die primäre Infektion voraussetzen, in der weit überwiegenden Mehrzahl der Fälle ebenso zu Grunde geht, wie das zweitergriffene. Andrerseits ist es grade bei der Annahme der Infektionstheorie auch nicht ausgeschlossen, dafs in seltenen Fällen die lebenskräftigen Zellen des Organs mit den hineingelangten Mikroorganismen einen für die Erhaltung des Auges erfolgreichen Kampf führen. So kann das ersterkrankte Auge, wiewohl es die schnelle Propagation der Keime auf den Sehnervenapparat nicht zu hindern vermochte, schliefslich die in ihm selbst enthaltenen Keime unschädlich machen und sich damit einen höchst wertvollen Grad von Funktionsfähigkeit bewahren, während das zweitergriffene Auge den eingedrungenen Mikroorganismen unterliegt. Andrerseits, und das ist jedenfalls häufiger, kann das zweiterkrankte Auge in dem gleichen Sinne zu einer Heilung gelangen. — Ich habe aus der Litteratur zunächst die

spärlichen Beobachtungen zusammengestellt, in denen das erst-erkrankte Auge schliefslich das bessere wurde.

Pooley (Knapps Archiv I. 2. p. 197) 1870. Verletzung durch Stahlsplitter, der nach längerer Zeit extrahiert wurde; schliefslich Heilung mit vorderer und circulärer hinterer Synechie, sowie Pupillarmembran, die bis auf eine kleine freie Öffnung total war. S = $^2/_5$, während das zweiterkrankte Auge total amaurotisch wurde.

Ayres (Arch. of ophth. and otolog. V.). Das ersterkrankte Auge heilte mit einem »brauchbaren Sehvermögen«.

Galezowski (Recueil d'ophthalm. Nov. 1880) beobachtete zweimal nach Lappenextraktion und einmal nach Discision eines Nachstaars ein Zugrundegehen des zweiterkrankten Auges, während das erste ein gutes Sehvermögen gewann.

Rampoldi (Ann. di Ottalmol. XV. 1. p. 32) 1886. Verletzung durch Scheere; Perforation; traumatische Katarakt, die operiert wird. Das »sympathisch« erkrankte wurde schlechter, als das erste, das nach der Extraktion einiges Sehvermögen erlangte. Später wurde auch das Sehen des zweiterkrankten Auges durch Iridektomie gebessert.

Gunn (Ophth. hosp. rep. XI. Jan. 1887).

In 34 von 40 Fällen »sympathischer Ophthalmie« ging das erste Auge verloren; in 6 Fällen behielt es brauchbare Sehkraft, obwohl das zweiterkrankte bis auf einen Fall verloren war; darunter sind vier extrahierte Augen, die S = 20/30, 20/40, 20/100, 20/200 behielten, während das zweiterkrankte wegen Schmerzen enukleiert werden mufste.

Was die Druckempfindlichkeit der Ciliargegend des erst-erkrankten Auges anlangt, so ist sie gewifs prognostisch insofern wichtig, als sie für ein Zeichen angesehen werden mufs, dafs *im* Auge ein entzündlicher Zustand besteht; dafs somit auch die Gefahr der Fortpflanzung desselben auf das zweite Auge vorhanden ist. Eine weitergehende Bedeutung aber kann diesem Symptome nicht zuerkannt werden; ebensowenig wie ein Beweis für die »Ciliarnervenleitung« der sympathischen Entzündung darin gefunden werden kann, dafs in ganz extrem seltenen Fällen einmal am

zweiten Auge vorwiegend eine Stelle des Ciliarkörpers druckempfindlich ist, die es auch am ersten ist. Da das gleiche Phänomen sich sehr entschieden bei den heftigen Ciliarneuralgien findet, die ohne je nachfolgende Entzündung als sympathische Reizerscheinung auftreten, so könnte es als solche wohl auch da aufzufassen sein, wo es in einem »entzündeten« zweiten Auge vorkommt, wenn man die gleichmäfsige Empfindlichkeit bestimmter Stellen an beiden Augen überhaupt als etwas Besonderes, nicht aber als einen Zufall gelten lassen will.

Die Druckempfindlichkeit am ersten Auge kann vollständig fehlen, ohne dafs daraus auf ein Nichtbestehen der Gefahr der Fortpflanzung des infektiösen Prozesses auf das zweite Auge geschlossen werden darf.

Unter allen Umständen ist die Prognose für beide Augen zum mindesten eine dubiöse, für das erstaffizierte Auge, welches die Infektion aus erster Quelle empfängt,[1] eine schlechtere als für das zweiterkrankte; für letzteres wird sie durch die beständige Neigung zu Rezidiven besonders unheilvoll. — Bei alledem ist es a priori nicht abzuweisen, dafs die Ophthalmia migratoria auf dem zweiten Auge ohne jeden therapeutischen Eingriff zur Heilung mit Erhaltung eines brauchbaren Sehvermögens gelangt; es harmoniert diese Annahme vollständig auch mit der Auffassung des Prozesses als eines infektiösen. Denn ist die Wirkung pathogener Mikroorganismen auch meistenteils eine deletäre da, wo sie einen besonders günstigen Nährboden findet, so darf andrerseits die Reaktionsfähigkeit des lebenden Gewebes nicht gar zu sehr unterschätzt werden; in dem Kampfe der lebenden Zellen gegen die eingedrungenen Infektionskeime unterliegen eben zeitweilig auch die letztern selbst da, wo die Bedingungen für ihre Weiterentwicklung sonst besonders günstige sind.

Sehen wir die mikrophytische Infektion des ersten Auges als die Quelle der Erkrankung des zweiten an, so wird bezüglich einer rationellen Therapie der Prophylaxis die Hauptrolle zufallen.

[1] Resp. aufserdem die Folgen einer Verletzung trägt.

Sie wird darauf zu sehen haben, dafs Infektionen eines Auges auf das gewissenhafteste verhütet werden, dafs, wo eine solche die geringste Wahrscheinlichkeit für sich hat, für ausreichende Desinfektion gesorgt wird, dafs endlich, wo eine Infektion sichergestellt ist, eine schnelle und totale Beseitigung derselben angestrebt wird.

Bei dem heutigen Stande der Wissenschaft sollte es kaum nötig scheinen, auf den ersten Punkt besonders hinzuweisen, insoweit er den Arzt mit seinen chirurgischen Eingriffen angeht; es sollte überflüssig scheinen, auf die exquisiteste Sauberkeit und Desinfektion der Hände des Operateurs, der Instrumente, die er gebraucht, des Auges, an dem er operiert, aufmerksam zu machen. Trotzdem wird auch dagegen noch häufig genug gesündigt; namentlich wird schon beim ersten Verbandwechsel, wo doch die Infektionsgefahr noch besteht, jedenfalls nicht ausgeschlossen ist, oft genug die nötige Sauberkeit aufser acht gelassen.

Was den zweiten Punkt angeht, so werden alle diejenigen Affektionen zunächst des äufsern Auges mit besondrer Sorgfalt zu behandeln sein, die erfahrungsgemäfs später zu Perforationen des Bulbus führen können. Nicht nur, dafs die Perforation an und für sich direkt zu einer Infektion des Auges die Gelegenheit geben kann, sondern ich möchte besonders an die grofse Gefahr erinnern, welche vordere Synechien in sich bergen. Sie werden später, worauf Leber gleichfalls hinwies, bei leichten Verlusten ihrer Epitheldecke, die Eingangspforte von Mikroorganismen, welche durch die anhängende Iris eine rapide unheilvolle Verbreitung in den betreffenden Bulbus finden. Bei mit Irisvorfall verbundener Perforation wird daher stets möglichst frühzeitig eine totale Exzision, unter allen antiseptischen Kautelen — iridektomieartig — vorzunehmen sein. — Auch oberflächlichen Hornhautverletzungen durch fremde Körper mufs Sauberkeit resp. ein Antiseptikum nicht versagt, besonders stets auf die Beschaffenheit der Thränenwege geachtet werden.

Was endlich den dritten Punkt betrifft, so möchte ich zunächst bei perforierenden Verletzungen mit oder ohne Zurückbleiben eines Fremdkörpers im Innern des Auges vor gar zu konservativer

Behandlung warnen. Ist ein voraussichtlich infizierter Fremdkörper in den Bulbus eingedrungen und hat er eine gewisse, wenn auch kurze, Zeit dort *verweilt,* so ist durchaus keine volle Aussicht vorhanden, selbst bei gelungener Entfernung des Fremdkörpers, mit einiger Sicherheit trotz aller antiseptischer Maſsnahmen das Bulbusinnere von den eingedrungenen Keimen zu säubern resp. dieselben an Ort und Stelle unschädlich zu machen. Ist daher durch eine solche Verletzung das Sehvermögen bereits vernichtet, resp. die sichere Vernichtung desselben zu erwarten, so soll der Bulbus oder seine Kontenta entfernt werden; besteht noch Sehvermögen, so mag man einige Tage abwarten, ob und in welcher Weise eine Infektion auftritt. Dann richte man sich nach der Schwere der Erkrankung. Tritt letztere so auf, daſs sie den Ruin des Sehvermögens oder höchstens einen kümmerlichen Rest von solchem schlieſslich erwarten läſst, so ist es Pflicht, von der weitern Erhaltung des Organs abzusehen. In der weitaus gröſsten Mehrzahl der Fälle wird sich innerhalb der ersten acht Tage nach einer infektiösen Verletzung beurteilen lassen, ob für ein einigermaſsen brauchbares Sehvermögen noch einige Aussicht vorhanden ist oder nicht; es kann ja freilich auch dann schon zu spät für die Prophylaxis des zweiten Auges sein. Für die Fälle, in denen eine Infektion sicher, der Prozeſs aber beschränkt erscheint und günstig bezüglich Erhaltung von Sehvermögen, läſst sich eine bestimmte Vorschrift nicht geben. Die Entscheidung wird dann stets nach der Individualität des Arztes verschieden ausfallen. Der Theorie nach müſsten solche Augen geopfert werden, da sie zur Zerstörung des zweiten führen *können;* in praxi wird man mit der Erfahrung rechnen, daſs sie es eben nicht *müssen* und sich immer durch diese Erwägung beeinflussen und zur Erhaltung des verletzten Auges bestimmen lassen. — Was bereits früher verloren gegangene Augen angeht, die dem Arzte überhaupt erst in *diesem* Stadium zu Gesichte kommen, so müssen dieselben unzweifelhaft, wenn sie der Erfahrung gemäſs eine Erkrankung des zweiten Auges veranlassen *können,* geopfert werden. Von einem Opfer kann dann ja überhaupt kaum die Rede sein. Ich rechne hierher nicht nur durch Trauma und spontane

Perforation zu Grunde gegangene Augen, sondern auch solche, welche durch sogenannte spontane innere Entzündungen verloren wurden, wenn ihr Zustand den geringsten Verdacht bezüglich einer Gefahr für das andre Auge aufkommen läfst.

Es stehen uns zu diesem prophylaktisch-therapeutischen Zwecke zur Verfügung: die Enukleation, die Exenteration, die Neurotomie des Opticus und die Neurotomie mit Resektion des Opticus.

Die gröfste Sicherheit, alle etwa im erkrankten Bulbus vorhandenen Infektionskeime fortzuschaffen, bietet zweifellos die Enukleation. Ist dieselbe somit vom theoretischen Standpunkte aus der Exenteration des Bulbus vorzuziehen, so leistet doch die letztere dasselbe, wenn man den Bulbusinhalt sorgfältig total entfernt und die Bulbushöhle kräftig desinfiziert, bei andern nicht zu unterschätzenden Vorteilen. Abgesehen von dem brauchbareren Stumpf, der für die Prothese zurückbleibt, ist die Operation namentlich besonders für die panophthalmitisch gewordenen Augen brauchbar; die bei Enukleation der letztern bestehende Gefahr der Orbitalinfektion mit konsekutiver Meningitis ist bei der Exenteration wohl ausgeschlossen. Auch entschliefsen sich die Patienten weit eher dazu, sich den kranken Inhalt des Auges entfernen zu lassen, als das ganze Auge selbst. Freilich ist noch eine gewisse Reserve bei der rückhaltlosen Empfehlung der Exenteration beizubehalten; die Operation ist noch nicht alt genug, um mit absoluter Sicherheit zu sagen, dafs sie, rechtzeitig ausgeführt, stets den Ausbruch der Erkrankung des zweiten Auges verhütet. Bis jetzt ist noch kein Fall von Ophthalmia migratoria nach Exenteratio bulbi bekannt geworden. Die beiden von Crofs (Brit. med. journ. 16. VII. 1887, p. 127) mitgeteilten Beobachtungen von »sympathischer Ophthalmie nach Evisceration« beweisen nichts, da im ersten Falle nach der Exenteration eine Glaskugel eingelegt wurde, worauf Chemosis und Lidschwellung nebst Eitersekretion eintrat, im zweiten der Glaskörper durch Metall ersetzt wurde, worauf gleichfalls beträchtliche entzündliche Schwellung und Eitersekretion erfolgte. In beiden Fällen wurde der künstliche Bulbusinhalt trotz der entzündlichen Reaktion belassen: im ersten bis zum Auftreten der Erkrankung des

zweiten Auges, im zweiten zwölf Tage lang, zehn Tage bevor die Erkrankung des zweiten Auges einsetzte.

Gegen die anhaltende Wirksamkeit der Neurotomie des Opticus mufs die Erfahrung geltend gemacht werden, dafs eine Wiederverwachsung der durchschnittenen Nervenbahnen eintritt und damit die Gefahr, die mit der kontinuierlichen Leitungsbahn verknüpft ist, wieder hergestellt ist. — So hat auch Leber[1] einen Fall von Ophthalmia migratoria nach Neurotomie des Opticus, die 2 1/2 Jahre vorher gemacht war, beschrieben.

Anders verhält es sich mit der von Schweigger warm empfohlenen Resektion des Sehnerven, bei der ein Stück Opticus von mindestens 10 Millimeter Länge mitgenommen werden soll; sie müfste, theoretisch angesehen, das zweite Auge vor der Infektion auf dem Wege der Sehnervenbahn durchaus zu schützen vermögen. Die Erfahrung mufs erst zeigen, ob das in praxi immer der Fall ist. Es ist kaum denkbar, dafs nach Entfernung eines zehn Millimeter langen Stückes des Sehnerven eine leitungsfähige Bahn durch denselben wiederhergestellt werden kann. Clausen[2] hat inzwischen einen Fall mitgeteilt, in dem trotz Resektion des Opticus eine »sympathische Entzündung« des zweiten Auges eingetreten sein soll. Es handelt sich um folgende Beobachtung: 16jähriger Knabe; rechts Verletzung durch Scheerenstich im Februar 1876; damals Ausgang in totale vordere Synechie an kleiner Hornhautnarbe nach aufsen; Ciliarneuralgien. Iridektomie angeraten. Patient erscheint wieder am 1. April 1885; seit acht Wochen Schmerzen; Injektion; Iris mit weifsgelben Flecken und Blut durchsetzt; druckempfindlich. Links: normal. 8. April: Resektion des Opticus nach Schweigger. 25. April links leichte rosenrote Färbung; 28. links Neuritis optica; 1. Mai leichte Trübung von Kammerwasser und Glaskörper. (Inunktion.) 11. Mai Pupille eng; 23. Mai viele hintere Synechien; 12. September 12/200. Totalsynechie; Schwarten im Pupillargebiet; Iris vorgetrieben.

---

[1] v. Graefes Archiv XXVII. 1.

[2] Inaugural-Dissertation Kiel 1886.

13. März 1886 rechts totale Atrophie; links 8/200, reizlos; Iris etwas atrophisch; Glaskörper diffus getrübt; Papille schimmert matt durch.

Diese Beobachtung ist indes *gegen* die Neurektomie nicht beweiskräftig; die kurze Zeit von 13 Tagen, die zwischen der Resektion und den ersten Erkrankungserscheinungen am zweiten Auge liegt, spricht durchaus dafür, dafs die Infektionsträger die Sehnervenbahn bereits beschritten hatten, als die Operation vollführt wurde; es ist dann natürlich anzunehmen, dafs sie bereits weiter zentral vorgedrungen waren, als der Stelle der Opticusresektion entspricht.

Übrigens hätte eine bakteriologische Untersuchung des resezierten Sehnervenstückes hierüber vielleicht Aufschlufs zu geben vermocht. Jedenfalls beweist diese Beobachtung noch nichts gegen die Wirksamkeit der Opticusresektion.

Ist die Erkrankung des zweiten Auges bereits ausgebrochen, so erfährt unser therapeutisches Handeln einige geringe Einschränkungen. — Über den Wert der Entfernung des ersterkrankten Auges bei schon begonnener Entzündung des zweiten gehen die Meinungen auseinander; man wird indes kaum fehlgehen, wenn man den sofortigen direkten Einfluſs der Enukleation auf die gerade im Gange befindliche Erkrankung des zweiten Auges nur gering anschlägt. Es kommen ja freilich vereinzelte glückliche Fälle vor, in denen eine im allerersten Stadium der Erkrankung des zweiten Auges ausgeführte Enukleation des ersten wirklich einen sofortigen Rückgang der Entzündung zu bewirken scheint; indes bleibt zu bedenken, dafs man stets nebenbei noch einen andern, nicht geringfügigen therapeutischen Apparat in Bewegung setzt, der sowohl örtlich als gegen den Gesamtorganismus gerichtet ist. Es scheint namentlich, als wenn auf die Neuroretinitis, wenn sie auch *klinisch* sichtbar der Erkrankung des Uvealtraktus voraufgeht, die Enukleation günstig einwirkte. Es ist hier nach den neuen Untersuchungen Lebers über die Wirkung der entzündungserregenden Schädlichkeiten vielleicht annehmbar, dafs die Mikroorganismen selbst noch nicht bis in den zweiten Opticusscheidenraum

vorgedrungen sind, und dafs die Neuritis optica am zweiten Auge den voraufeilenden diffundierenden Stoffwechselprodukten der Mikrophyten ihre Entstehung verdankt.[1] Enukleiert man jetzt das erste Auge, so entleert sich rapide, schon unter dem Einflufs der Druckverminderung am ersten bulbären Opticusende der Scheidenraum dieses Sehnerven; vielleicht, dafs damit unter besonders günstigen Umständen die aufwärts strebenden Organismen peripherwärts durch den angeregten stärkern Lymphstrom gedrängt und aus dem Scheidenraum zum Teil wieder herausgespült werden.

Abgesehen von solchen immerhin nicht häufigen Vorkommnissen, ist die Entfernung des ersten Auges ohne sichtbaren Einflufs auf den Gang der Erkrankung des zweiten. Trotz alledem ist das erste Auge nicht nur die Quelle der ersten Erkrankung für das zweite, sondern es kann für weiterhin stets eine Quelle neuer Nachschübe der Infektion resp. deren Träger abgeben.

Von diesem Gesichtspunkte aus ist das erste Auge, vorausgesetzt, dafs es kein Sehvermögen besitzt, *unter allen Umständen* zu entfernen, ganz gleich, ob dasselbe augenblicklich entzündet ist oder nicht, sobald einmal die Diagnose der Ophthalmia migratoria feststeht oder doch mit allergröfster Wahrscheinlichkeit feststeht.

Ich sagte, die Enukleation resp. sonstige Ausschaltung des ersterkrankten Auges ist immer vorzunehmen, wenn dasselbe kein Sehvermögen besitzt. In der That hört die Berechtigung zur Enukleation auf, wenn dasselbe nur noch ein höchst bescheidenes Sehvermögen darbietet, weil der Ablauf der Erkrankung des zweiten absolut nicht abzusehen ist. So selten auch die Fälle sind, in denen das erste Auge schliefslich das bessere ist, sie kommen doch vor, und bei der traurigen Prognose der Erkrankung überhaupt kann auch ein kümmerlicher Rest von Sehen auf dem ersten Auge von gröfstem Werte werden. — Auch ohne Enukleation des ersten Auges heilt mitunter die Erkrankung des zweiten. Derartige Beobachtungen sind mitgeteilt von:

[1] Ähnliches vermutet auch Gifford. — Hierher gehört wohl auch die Beobachtung von Gefsner: *Eine seltene Art von sympathischer Augenaffektion*, in Hirschbergs Zentralbl. 1886, p. 138.

v. Graefe (v. Graefes Archiv XII. 2) zwei Fälle von »sympathischer Entzündung« nach Verletzung; beide Mal ohne Enukleation des ersten Auges Heilung des andern mit S = 1/2 und = 1.

Power (Ophth. hosp. rep. VII. p. 443) 1873:

a) Extraktion einer verkalkten Linse aus einem seit Kindheit erblindeten Auge; ohne Enukleat. trotz Retinitis und Iritis serosa des andern Heilung mit S = 4/5.

b) Stahlfederverletzung links; fünf Wochen später Iritis rechts; keine Enukleation; nach langer Dauer beiderseits S nahezu normal.

Bresgen (Wiener mediz. Wochenschrift Nr. 45 und 46) 1878. 40jähriger Mann erleidet schwere Verletzung mit Skleralruptur und Linsenluxation. Nach einem Vierteljahr mit + 1/2, Jäger Nr. 12. Drei Monate später, bei völliger Ruhe des verletzten Auges, plastische Iridochoroiditis des andern. Nach sechs Wochen unter Atropin und Schmierkur Heilung mit normalem S. (Zweifelhaft.)

Samelsohn (Knapps Archiv IV. p. 280). Links perforierende Verletzung; im Anschluſs daran starke Entzündung; endlich nach sechs Wochen Remission, aber dabei Auftreten von »sympathischer Iritis »serosa« rechts. Enukleation verweigert; schlieſslicher Endausgang in Heilung beiderseits. Rechts S = 1; links S = 1/2.

Webster (Transact. of the americ. ophthalm. society 1880). »Sympathische Iritis nach Staaroperation. Heilung beiderseits mit gutem S.

Dujardin (Journ. des sciences médic. de Lille. 5. Dez. 1886):

a) Von Dr. Gauran: Rechts Verletzung mit Irisprolaps; nach fünf Wochen »sympathische Entzündung« links. Ausgang links: fast normal; rechts wie vor der Prolapsabtragung.

b) Von Dr. Caudron: Links Verletzung mit Irisprolaps. Drei Monate später Iritis rechts. Keine Enukleation. Heilung rechts mit S = 2/3.

c) Von Dr. Dujardin: Iridektomie wegen Glaukoma chronicum; sehr verzögerte Heilung mit Iriseinklemmung, die später nur noch im äuſsern Wundwinkel besteht. Nach ca. sieben Wochen

Iritis am zweiten Auge. Heilung ohne Enukleation; später Rückfall mit abermaliger Heilung.

Hoffmann (Zehenders klin. Monatsbl. 1886, p. 121). Links *Extraktion:* Entzündung mit kleinem Hypopyon; nach Ablauf derselben Iridektomie; Verschlufs des Koloboms durch bräunliche Membran; später Iridektomie ohne bleibenden Erfolg; circa fünf Wochen nach dieser: rechts »sympathische Iritis serosa«. Nach wiederholten Entzündungsnachschüben etwas Ruhe, so dafs Iridektomie gemacht wurde. Links scheiterten alle Versuche zur Kolobombildung. Rechts 1 1/2 Jahr nachdem die letzte Entzündung aussetzte: Extraktion; später, nach Durchschneidung einer Schwarte im Kolobom S = 6/12, das auch nach 4 1/2 Jahren bestand.

Von sonstigen therapeutischen Mafsnahmen, aufser der Enukleation des ersterkrankten Auges, wird Iridektomie an beiden Augen in den verschiedensten Stadien der Erkrankung von einigen Autoren empfohlen, von andern, zum mindesten für die frühen Stadien der Erkrankung des zweiten Auges verworfen; fast alle legen neben örtlicher Behandlung mit Atropin, warmen Umschlägen etc. Wert auf Inunktionen mit grauer Quecksilbersalbe. Aber man macht oft genug die Erfahrung auch von der absoluten Machtlosigkeit dieser Allgemeinbehandlung auf den Verlauf des lokalen Prozesses.

Gerade diese therapeutischen Erfahrungen bestätigen auf das Anschaulichste die Ansicht von dem infektiösen Charakter der Affektion, von der mikrophytischen Natur der Entzündung; sie entsteht, sie breitet sich aus, sie erlischt, ohne dafs wir bislang ein spezifisches Mittel kennten, das sie beeinflufste; unsre Bemühungen kommen auf nicht viel mehr, als eine symptomatische Behandlung heraus. Als rationellste Therapie möchte ich — neben der Entfernung des primären Herdes im ersten Auge nach den oben angegebenen Grundsätzen — eine sehr frühzeitige Iridektomie und wiederholte Punktionen der vordern Kammer des zweiten Auges empfehlen; ich gehe dabei von der Voraussetzung aus, dadurch von den Krankheitskeimen so viel als möglich direkt herauszubefördern bei gleichzeitigem Versuch, einen frühzeitigen Pupillar-

verschlufs zu verhüten. Ich habe mich ja bei Punktion der vordern Kammer zweiterkrankter Augen durch Mikroskop und Kulturversuch von dem Vorhandensein der Mikroorganismen in Reinkultur im humor aqueus überzeugt. Daneben bleibt die Allgemeinbehandlung mit Quecksilberpräparaten immerhin des Versuchs wert, da wir noch am ehesten von dieser eine antiparasitäre Wirkung erwarten können; verläfslich kann sie natürlich nicht sein, da wir den Organismus nicht mit denjenigen Mengen des Medikamentes überladen können, welche, wie wir wissen, nötig wären, um deletär auf die Lebensfähigkeit der Mikroorganismen einzuwirken. Ob Eintropfung stärkerer Sublimatlösungen in den Konjunktivalsack 3—5 : 1000, wie sie Gallenga (Annal. di Ottalm. XV. 1887) empfiehlt, durch direkte antiseptische Einwirkung von Nutzen sein werden, mufs die Erfahrung lehren; gewifs ist diese sehr rationelle Empfehlung der Nachahmung wert.

Ist der Prozefs am zweiten Auge *abgelaufen*, ohne dafs es zur Phthisis bulbi gekommen ist, haben sich Lichtschein und Projektion gehalten, so verfahre man eventuell operativ ganz in der gleichen Weise, wie man es thun würde, wenn die Erkrankung nicht als Ophthalmia migratoria entstanden wäre. Nur warte man die völlige Ruhe des Auges zu diesem Zwecke ab; operative Eingriffe während eines noch vorhandenen Reizstadiums führen zu keinem guten Resultate.

Der Tierversuch, die pathologisch-anatomische Untersuchung und die klinische Beobachtung führen in gleicher Weise zur Berechtigung der Anschauung:

Diejenige Augenerkrankung, welche man mit dem Namen der sympathischen Entzündung belegte, ist ein in der Kontinuität der Gewebe von einem Auge zum andern durch den Sehnervenapparat fortschreitender Prozefs mikrophytischen Ursprungs; ausnahmsweise könnte wohl auch ein rein chemischer Vorgang im ersten Auge auf der gleichen Bahn zum zweiten übergeleitet werden. Dementsprechend ist es gerechtfertigt, die Erkrankung mit einem Namen zu belegen, der ihr Wesen besser be-

zeichnet, als es »sympathische Entzündung« thut; ich schlage als solchen vor: Ophthalmia migratoria.

Von dieser Affektion durchaus zu trennen ist derjenige Symptomenkomplex am zweiten Auge, der, einer Reizung des Ciliarnervensystems am ersten Auge seinen Ursprung verdankend, auf reflektorischem Wege übertragen wird und unter dem Namen der »sympathischen Reizung« bekannt ist, den er mit Recht führt.

Der Entstehungsursache dieser Erkrankungen entsprechend, ist ihr Auftreten, ihr Verlauf, ihr Endausgang, unsre therapeutischen Erfolge; gegen die einmal ausgebrochene »Ophthalmia migratoria« sind wir zur Zeit noch nahezu machtlos; die »sympathische Reizung« wird mit der Entfernung des ersterkrankten Auges geheilt.

Nach vollendetem Druck der vorliegenden Arbeit erfuhr ich aus einer allerneuesten Litteraturangabe ohne Referat, von einem Aufsatz Randolphs: Pathogenesis of sympathetic ophthalmia, in Archiv. of ophthalmol. Vol. XVII. Nr. 2, der, mir augenblicklich unzugänglich, keine Berücksichtigung mehr finden konnte.

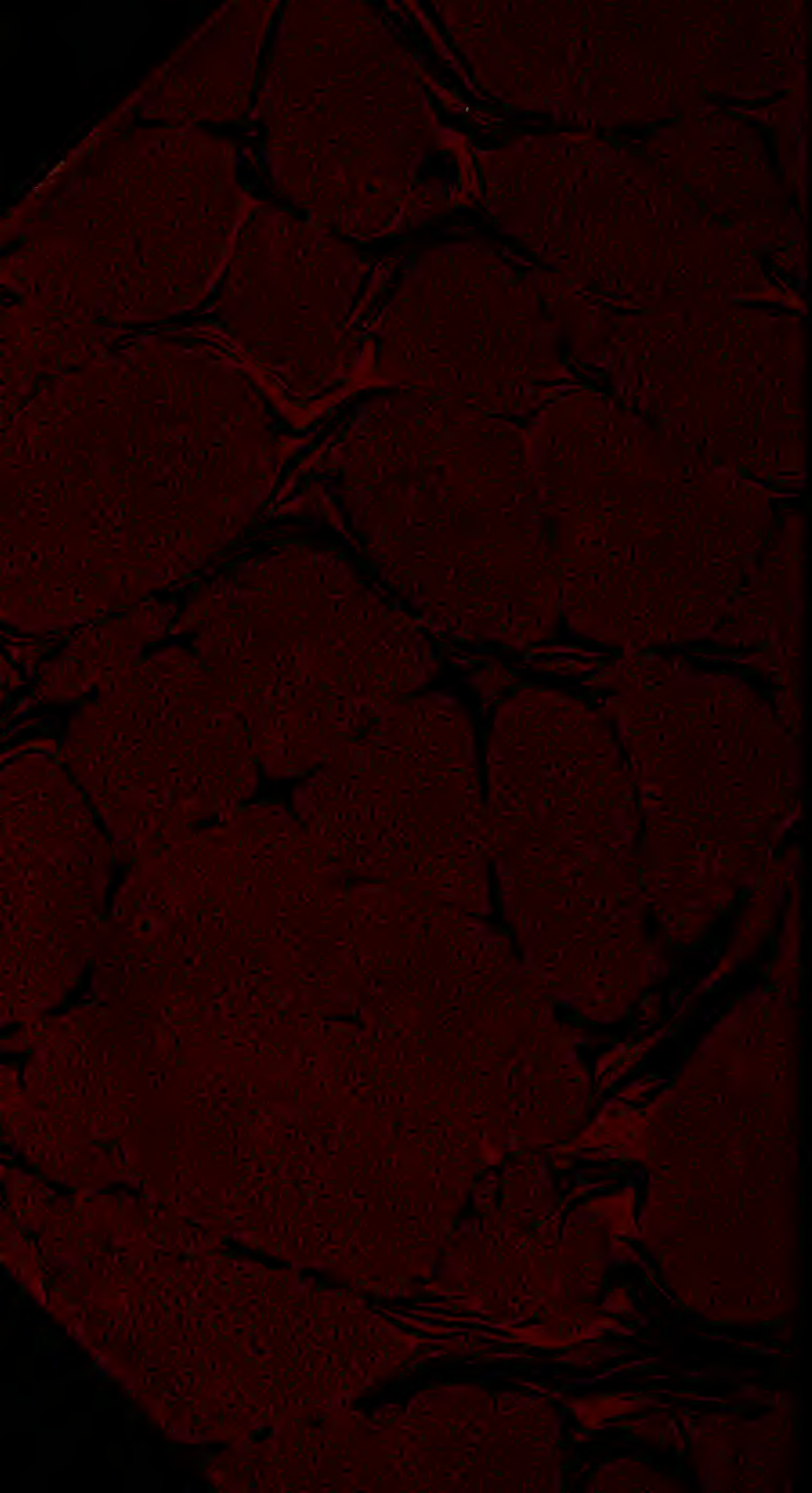
0
OREGON
RULE
CO.
1
U.S.A.
2
3
4
5
6
7
8
9
10